UNIVERSIDAD DE ALCALÁ

Facultad de Medicina

Departamento de Cirugía

EVALUACIÓN MEDIANTE ECOGRAFÍA DOPPLER COLOR DEL EFECTO DE LA COMBINACIÓN FIJA BIMATOPROST (0,3mg/ml)/TIMOLOL (5mg/ml) EN EL FLUJO SANGUÍNEO OCULAR EN PACIENTES CON HIPERTENSIÓN OCULAR

Tesis doctoral

Jorge Luis García Pérez

Madrid 2010

TESIS DOCTORAL

“EVALUACIÓN MEDIANTE ECOGRAFÍA DOPPLER COLOR DEL EFECTO DE LA COMBINACIÓN FIJA BIMATOPROST (0,3mg/ml)/TIMOLOL (5mg/ml) EN EL FLUJO SANGUÍNEO OCULAR EN PACIENTES CON HIPERTENSIÓN OCULAR”

Autor: Jorge Luis García Pérez

Directores: Prof. Gema Rebolleda Fernández
Prof. Francisco J. Muñoz Negrete

Departamento de Cirugía
Facultad de Medicina
Universidad de Alcalá 2010

AGRADECIMIENTOS

A los doctores Muñoz y Rebolleda, por su generosa docencia, paciencia y continuo apoyo, no sólo en la confección de esta tesis, sino también durante toda mi joven carrera oftalmológica.

A Cristina, por su tiempo, su capacidad de trabajo y su inestimable ayuda al iniciarme en el mundo de los ultrasonidos.

A todo el departamento de Bioestadística del hospital Ramón y Cajal, y especialmente a Alfonso, por iluminarme cuando no sabía qué camino seguir.

A Beatriz, mi infatigable compañera en este largo viaje.

A Inés, por ser un punto de referencia constante y haber permitido poner el broche final a esta tesis.

A mi familia, por haberme hecho crecer rodeado de unos valores que forjan la base de cualquier éxito humano y profesional.

A Esther, esa excepcional persona con la que comparto mi vida. Gracias por tu infinita paciencia, por creer en mí y por hacerme cada día mejor persona.

A mis padres, por su incesante apoyo,
a mis hermanos, por enseñarme la vida desde otra perspectiva,
a Esther, por dejarme que la encontrara.

ÍNDICE

1. JUSTIFICACIÓN E HIPÓTESIS 1

1.1 Justificación..... 2

1.2. Hipótesis de trabajo..... 3

2. INTRODUCCIÓN..... 4

2.1 GLAUCOMA 5

2.2. HIPERTENSIÓN OCULAR 5

2.3. FLUJO SANGUÍNEO OCULAR Y GLAUCOMA 6

2.3.1. Anatomía y fisiología del flujo sanguíneo ocular 7

2.3.2. Signos indirectos de alteración del flujo sanguíneo ocular en pacientes con glaucoma..... 9

2.3.3. Causas potenciales de disminución del flujo sanguíneo ocular 10

2.3.3.1. Disregulación vascular 10

2.3.3.2. Arterioesclerosis 12

2.3.3.3. Presión de perfusión 13

2.3.3.4. Factores reológicos 14

2.3.4. Flujo sanguíneo ocular y glaucoma 14

2.3.5. Afectación primaria o secundaria del flujo sanguíneo ocular 15

2.4. MÉTODOS PARA LA VALORACIÓN DEL FLUJO SANGUÍNEO OCULAR …..... 16

2.4.1. Flujo sanguíneo ocular pulsátil 16

2.4.2. Analizador de vasos retinianos 17

2.4.3. Flujometría con láser doppler y con láser escáner 18

2.4.4. Interferometría láser 19

2.4.5. Tonometría de contorno dinámico y amplitud del pulso ocular 20

2.4.6. Fluografía con láser speckle (láser moteado) 21

2.4.7. Angiografía oftalmoscópica con láser escáner 21

2.4.8. Oximetría retiniana 23

2.4.9. Ecografía doppler color 23

2.5. ECOGRAFÍA DOPPLER COLOR 29

2.5.1. El efecto doppler 30

2.5.2. La dispersión de los ultrasonidos en la sangre 30

2.5.3. El escáner dúplex 31

2.5.4. Interpretación del espectro doppler 31
2.5.5. Valoración de las imágenes doppler-color 31
2.5.6. La ecuación doppler 32
2.5.7. La ecografía doppler color en oftalmología 33
2.5.8. Reproducibilidad de la ecografía doppler color en los vasos sanguíneos retrobulbares 34
2.6. FÁRMACOS ANTIGLAUCOMATOSOS Y FLUJO SANGUÍNEO OCULAR 36
2.6.1. Pilocarpina 36
2.6.2. Beta-bloqueantes 37
2.6.2.1.Timolol 37
2.6.2.2.Betaxolol 38
2.6.2.3. Levobunolol 39
2.6.2.4.Carteolol 39
2.6.3. Alpha-agonistas 42
2.6.3.1. Apraclonidina 42
2.6.3.2. Brimonidina 42
2.6.4. Análogos de las prostaglandinas 43
2.6.4.1. Latanoprost 43
2.6.4.2. Travoprost 44
2.6.4.3. Bimatoprost 45
2.6.5. Inhibidores de la anhidrasa carbónica 48
2.6.5.1. Acetazolamida 48
2.6.5.2. Dorzolamida 48
2.6.5.3. Brinzolamida 49
2.6.6. Combinaciones fijas 50
2.6.6.1. Combinación fija de timolol y dorzolamida 50
2.6.6.2. Combinación fija de timolol y brinzolamida 51
2.6.6.3. Combinación fija de timolol y brimonidina 51
2.6.6.4. Combinación fija de timolol y latanoprost 52
2.6.6.5. Combinación fija de timolol y travoprost 52
2.6.6.6. Combinación fija de timolol y bimatoprost 53
3. OBJETIVOS 56

4. PACIENTES Y MÉTODOS 58
4.1. SELECCIÓN DE PACIENTES 59
4.1.1. Reclutamiento de los pacientes 59
4.1.2. Criterios de inclusión 59
4.1.3. Criterios de exclusión 60
4.2. TIPO DE ENSAYO CLÍNICO Y DISEÑO 60
4.3. DESCRIPCIÓN DEL TRATAMIENTO 61
4.3.1. Tratamiento A 61
4.3.2. Tratamiento B 61
4.4. DESARROLLO DEL ESTUDIO 61
4.4.1. Historia clínica y exploraciones realizadas 62
4.4.2. Seguimiento 63
4.5. ECOGRAFÍA DOPPLER COLOR 64
4.6. ESTADÍSTICA 67
5. RESULTADOS 69
5.1. CARACTERÍSTICAS DE LOS PACIENTES INCLUIDOS 70
5.2. REPRODUCIBILIDAD DE LA ECOGRAFÍA DOPPLER COLOR (TOSHIBA APLIO SSA-770) 74
5.3. EFECTO DEL TRATAMIENTO TÓPICO CON BIMATOPROST/TIMOLOL 76
5.3.1. Efecto sobre la Agudeza Visual, Presión Intraocular, Grosor Corneal Central y grosor de la Capa de Fibras Nerviosas de la Retina 76
5.3.2. Efecto sobre la Tensión Arterial Sistólica, Tensión Arterial Diastólica y Frecuencia Cardíaca 77
5.3.3. Efecto sobre el flujo sanguíneo retrobulbar..... 78
5.3.4. Tolerabilidad y seguridad del tratamiento..... 87
5.4. ESTUDIO DE CORRELACIÓN ENTRE LOS CAMBIOS DE PIO Y FLUJO SANGUÍNEO RETROBULBAR A LAS 12 SEMANAS DE TRATAMIENTO.....88
5.5. ESTUDIO DE CORRELACIÓN ENTRE LAS CARACTERÍSTICAS BASALES Y EL FLUJO SANGUÍNEO RETROBULBAR A LAS 12 SEMANAS DE TRATAMIENTO ……... 91
5.6. ESTUDIO DE CORRELACIÓN ENTRE LAS CARACTERÍSTICAS BASALES Y EL FLUJO SANGUÍNEO RETROBULBAR BASAL EN TODOS LOS PACIENTES SELECCIONADOS 94

6. DISCUSIÓN 99
6.1. CARACTERÍSTICAS DE LOS PACIENTES INCLUIDOS 102
6.2 REPRODUCIBILIDAD DE LA ECOGRAFÍA DOPPLER COLOR 105
6.2.1. Reproducibilidad en la Arteria Oftálmica y Arteria Central Retina 107
6.2.2. Reproducibilidad en las Arterias Ciliares Posteriores Cortas 108
6.3. EFECTO DEL TRATAMIENTO TÓPICO CON BIMATOPROST/TIMOLOL 109
6.3.1. Efecto sobre la Agudeza Visual, Presión Intraocular, Grosor Corneal Central y grosor de la Capa de Fibras Nerviosas de la Retina 109
6.3.2. Efecto sobre la Tensión Arterial Sistólica, Tensión Arterial Diastólica y Frecuencia Cardíaca 111
6.3.3. Efecto sobre el flujo sanguíneo retrobulbar 112
6.3.4. Tolerabilidad y seguridad del tratamiento 120
6.4. ESTUDIO DE CORRELACIÓN ENTRE LOS CAMBIOS DE PIO Y FLUJO SANGUÍNEO RETROBULBAR A LAS 12 SEMANAS DE TRATAMIENTO 121
6.5. ESTUDIO DE CORRELACIÓN ENTRE LAS CARACTERÍSTICAS BASALES Y EL FLUJO SANGUÍNEO RETROBULBAR A LAS 12 SEMANAS DE TRATAMIENTO 123
6.5.1. Correlación Edad-Flujo Sanguíneo Ocular 123
6.5.2. Correlación Presión Intraocular-Flujo Sanguíneo Ocular 124
6.5.3. Correlación Agudeza Visual, Grosor Corneal Central, Defecto Medio, grosor de la Capa de Fibras Nerviosas de la Retina, Tensión Arterial Sistólica, Tensión Arterial Diastólica y Frecuencia Cardíaca-Flujo Sanguíneo Ocular 124
6.6. ESTUDIO DE CORRELACIÓN ENTRE LAS CARACTERÍSTICAS BASALES Y EL FLUJO SANGUÍNEO RETROBULBAR BASAL EN TODOS LOS PACIENTES SELECCIONADOS 125
6.6.1. Correlación Edad-Flujo Sanguíneo Ocular 125
6.6.2. Correlación Presión Intraocular-Flujo Sanguíneo Ocular 125
6.6.3. Correlación Grosor Corneal Central-Flujo Sanguíneo Ocular 126
6.6.4. Correlación grosor de la Capa de Fibras Nerviosas de la Retina-Flujo Sanguíneo Ocular 128
6.6.5. Correlación Agudeza Visual y Defecto Medio-Flujo Sanguíneo Ocular 129
6.6.6. Correlación Tensión Arterial Sistólica, Tensión Arterial Diastólica y Frecuencia Cardíaca-Flujo Sanguíneo Ocular 130

7. CONCLUSIONES 131
8. ABREVIATURAS …… 134
9. RESUMEN EN INGLÉS ……...…. 137
10. BIBLIOGRAFÍA 150

JUSTIFICACIÓN E HIPÓTESIS

1. JUSTIFICACIÓN E HIPÓTESIS

1.1 JUSTIFICACIÓN

El glaucoma es una enfermedad crónica y habitualmente progresiva sin el tratamiento adecuado, en la que se produce una pérdida irreversible y permanente de las células ganglionares de la retina que puede conducir a la ceguera.

Aunque la presión intraocular elevada ha sido considerada el principal factor de riesgo para el desarrollo y progresión del glaucoma, numerosos estudios implican a factores vasculares, tanto sistémicos como locales, en la patogénesis del glaucoma. Como consecuencia, en los últimos años se ha generado un interés creciente por estudios hemodinámicos a nivel ocular que pretenden analizar la influencia de fármacos antiglaucomatosos en el flujo sanguíneo ocular, en el intento de encontrar tratamientos que pudieran asociar a la capacidad de disminuir la presión intraocular la de mejorar la perfusión a nivel ocular.

Existe un grupo de pacientes llamados hipertensos oculares, los cuales presentan presiones intraoculares elevadas sin evidencia de lesión en el nervio óptico. De ellos, en torno a un 10% desarrollarán glaucoma a lo largo de sus vidas. Existen indicios de que los parámetros hemodinámicos retrobulbares también pueden empezar a afectarse incluso en estos pacientes. Sin embargo, no existe evidencia de que la mejora del flujo sanguíneo ocular en estos pacientes disminuya el riesgo de desarrollar glaucoma. No obstante, sería interesante a la hora de tratar a un individuo hipertenso ocular, que el fármaco elegido pudiera actuar disminuyendo la presión intraocular y mejorando la perfusión ocular.

Debido al aumento de la utilización de las combinaciones fijas de fármacos en el manejo de los pacientes con glaucoma o hipertensión ocular, parece razonable investigar la influencia de estos fármacos sobre el flujo sanguíneo ocular. Considerando la evidencia creciente de la patogénesis vascular en el glaucoma, una reducción en el flujo sanguíneo podría potencialmente incrementar el riesgo de daño de la cabeza del nervio óptico.

Sin embargo, no existe hasta la fecha ningún estudio que analice el efecto de Ganfort® (bimatoprost y maleato de timolol en asociación fija) sobre el flujo sanguíneo ocular.

Pese al potente efecto hipotensor de la combinación fija bimatoprost/timolol, el beneficio de este fármaco podría quedar anulado si se demuestra un efecto pernicioso en la hemodinámica ocular. Por el lado contrario, si este fármaco fuera capaz de mejorar el flujo sanguíneo ocular, este efecto sería un valor añadido a su acción hipotensora para la utilización de Ganfort® en la práctica clínica habitual.

1.2. HIPÓTESIS DE TRABAJO

La ecografía doppler color permite obtener imágenes vasculares y estudiarlas hemodinámicamente en tiempo real de forma reproducible. El tratamiento con la asociación fija bimatoprost (0,3mg/ml) y maleato de timolol (5mg/ml) en pacientes hipertensos oculares produce una mejoría del flujo sanguíneo en la arteria oftálmica y arteria central de la retina registrado mediante ecografía doppler color, tanto más acusado cuánto más pronunciado es el descenso de la presión intraocular.

INTRODUCCIÓN

2. INTRODUCCIÓN

2.1. GLAUCOMA

El glaucoma es un grupo de neuropatías ópticas que tienen en común una degeneración lenta y progresiva de las células ganglionares retinianas y sus axones, conduciendo a anomalías estructurales y funcionales a nivel del nervio óptico, de la capa de fibras nerviosas retinianas y del campo visual [1]. En la actualidad el glaucoma se concibe como un síndrome multifactorial cuya fisiopatología permanece parcialmente inexplicada y en el que confluyen múltiples elementos determinando una susceptibilidad individual al daño glaucomatoso [2]. Dentro de los múltiples factores conocidos relacionados con el glaucoma, el aumento de la presión intraocular (PIO) constituye el principal factor de riesgo en el desarrollo de la enfermedad.

2.2. HIPERTENSIÓN OCULAR

Aproximadamente el 5 % de la población presenta una PIO mayor de 21 mmHg. Aunque existe una asociación entre el aumento de la PIO y glaucoma, algunos pacientes con incremento de la PIO no desarrollan ni daño morfológico / estructural en la cabeza del nervio óptico ni defectos del campo visual, clasificándolos como hipertensos oculares.

En el estudio multicéntrico OHTS (The Ocular Hypertension Treatment Study) se establecieron una serie de factores de riesgo para la conversión a glaucoma. Éstos fueron la **edad avanzada, una relación excavación-papila aumentada, el incremento de la desviación estándar patrón del campo visual, una PIO de base alta y una disminución del grosor central de la córnea** [3]. En este estudio realizado en 22 centros de Estados Unidos en pacientes con PIO elevada, se distribuyó a los mismos en dos ramas, una con medicación hipotensora ocular y otra sin ella. A los 60 meses de seguimiento el riesgo de glaucoma en el grupo tratado fue de 4,4% mientras que en el de observación fue de 9,5 %, lo cual demuestra la importancia de la PIO como factor de riesgo de desarrollar la enfermedad, aunque también debemos tener en cuenta que hasta un 90% de los pacientes hipertensos oculares no tratados no desarrollaron glaucoma. Recientemente se han publicado los resultados del OHTS prolongado a 13 años [4]. En

esta segunda fase del estudio, que consistió en una extensión longitudinal del mismo, se evalúo si el hecho de retrasar la instauración del tratamiento hipotensor 7,5 años influía o no en la evolución de la enfermedad. El porcentaje acumulado de pacientes que desarrollaron glaucoma fue del 22% en el grupo con tratamiento demorado y del 16% en el grupo con tratamiento inicial. En este mismo sentido, el grupo de tratamiento demorado desarrolló glaucoma antes (media 6 años) respecto al de tratamiento inicial (media 8,7 años). Por otro lado, se estratificó el riesgo de conversión a glaucoma. Se dividió a los pacientes en 3 grupos de riesgo, estimados con la calculadora de riesgo desarrollada a partir del OHTS y del European Glaucoma Prevention Study (EGPS) [5], que estima la posibilidad de conversión a glaucoma en 5 años. Los 3 terciles de riesgo fueron: menor del 6% (riesgo bajo); 6-13% (riesgo medio), y mayor del 13% (riesgo alto). En los pacientes de riesgo bajo la proporción de pacientes que desarrolló glaucoma fue del 8% en el grupo de tratamiento demorado y del 7% en los de tratamiento temprano, por lo que el NNT (number needed to treat) era 98, lo que implicaba que sería necesario tratar a 98 individuos para evitar que uno desarrolle glaucoma tras 13 años de tratamiento. Sin embargo, en el grupo inicial de riesgo alto, al finalizar el estudio desarrollaron glaucoma el 28% de los tratados inicialmente y el 40% de los tratados tardíamente. En este caso, el NNT fue 7. En el grupo con riesgo intermedio el NNT fue 16. Por tanto, se puede concluir de este estudio que en los pacientes de riesgo bajo, la estrategia más eficiente es la observación y la reevaluación de cualquier cambio de los valores basales. En los pacientes de riesgo alto puede ser razonable iniciar tratamiento médico desde el comienzo, aunque deben tenerse en cuenta aspectos como la esperanza de vida [6] y los efectos del tratamiento a nivel local, sistémico y la calidad de vida del paciente.

2.3. FLUJO SANGUÍNEO OCULAR Y GLAUCOMA

Históricamente existen dos teorías patogénicas del glaucoma, la mecánica y la vascular [1]:

- *La teoría mecánica* supone que la neuropatía óptica glaucomatosa (NOG) es una consecuencia directa de la PIO, lesionando la lámina cribosa y los axones de las células ganglionares.

- *La teoría vascular*, por su parte, considera que la NOG es consecuencia de un insuficiente aporte sanguíneo debido al incremento de la PIO o a otros factores de riesgo que reducen el flujo sanguíneo ocular (FSO)

El papel de la PIO en el desarrollo del glaucoma, incluso en pacientes con Glaucoma de Tensión Normal (GTN), es indudable debido al efecto beneficioso que en estos pacientes supone disminuir la PIO [7]. Tanto estudios experimentales como de intervención han demostrado el papel de la PIO y los beneficios de la terapia hipotensora [8]. Aunque una disminución marcada de la PIO mejora el pronóstico de los pacientes, ésta no consigue parar la progresión en todos ellos. Por tanto, la existencia de GTN por un lado y de pacientes con hipertensión ocular (HTO) por otro, indica que otros factores pueden estar influyendo en la patogénesis de la NOG directa o indirectamente haciendo al ojo más sensible a la PIO. De especial interés son los factores vasculares [9], ya que suponen potenciales dianas terapéuticas.

En pacientes hipertensos oculares se ha podido observar cómo los parámetros hemodinámicos retrobulbares de estos pacientes pueden empezar a afectarse ya en esta fase preclínica [10,11]. Sin embargo, no existe evidencia de que la mejora del FSO en estos pacientes disminuya el riesgo de desarrollar glaucoma.

2.3.1. ANATOMÍA Y FISIOLOGÍA DEL FLUJO SANGUÍNEO OCULAR

El FSO se encuentra estrictamente regulado para adaptarse a los cambios de necesidades metabólicas durante las variaciones de la función visual, para compensar cambios en la presión de perfusión y finalmente para mantener la temperatura del ojo constante.

Los vasos retinianos proceden de la arteria central de la retina (ACR) que a su vez es rama de la arteria oftálmica (AO). La AO presenta un curso tortuoso, inicialmente temporal al nervio óptico para cruzarlo después superiormente, continuando en posición superonasal en la órbita anterior. La circulación retiniana se caracteriza por un bajo flujo y un alto nivel de extracción de oxígeno. La presencia de uniones endoteliales estrechas conlleva a una barrera hemato-retiniana, similar a la barrera hemato-encefálica. Esta circulación retiniana presenta autorregulación, lo que significa que en un cierto rango de flujo es independiente de la presión de perfusión [12,13]. Los factores que participan en esta regulación son la presión parcial de oxígeno y

el dióxido de carbono, hormonas circulantes y producidas localmente, como la angiotensina-II y metabolitos locales, como la adenosina difosfato.

Por el contrario, **la circulación coroidea** se caracteriza por un flujo alto y una baja extracción de oxígeno. El flujo sanguíneo coroideo representa el 85% del flujo sanguíneo total del ojo. Además de suministrar nutrientes a la retina, la regulación de la circulación coroidea parece importante para mantener la temperatura y el volumen del ojo [14]. La coroides se abastece de las arterias ciliares posteriores cortas (ACPC), ramas de la AO. El endotelio de los capilares coroideos es fenestrado. El flujo sanguíneo coroideo presenta una autorregulación pobre, siendo más dependiente de la presión de perfusión [15].

La cabeza del nervio óptico (CNO) recibe irrigación principalmente de la circulación de las ACPC, bien directamente, bien a través del círculo arterial de Zinn-Haller. A nivel de la capa de fibras nerviosas retinianas, la irrigación procede de arteriolas de origen retiniano (ACR), suplementadas o no por ramas procedentes de la región temporal de las ACPC. Las regiones prelaminar y de la lámina cribosa se nutren de la circulación de las ACPC y en la región retrolaminar, el sistema periférico centrípeto procedente de las ACPC puede ser reforzado, en un 75% de los casos, por un sistema axial centrífugo procedente de ramas recurrentes de la ACR [16,17]. La CNO parece ser la única parte del sistema nervioso central que no presenta barrera hemato-encefálica. Por tanto, es posible alguna difusión desde la coroides circundante. Esto hace a la circulación de la CNO especialmente sensible a moléculas circulantes como la endotelina-1 y la angiotensina-II [18]. La autorregulación parece ser menos eficiente que en la retina pero mejor que en la coroides.

Figura 1. Representación esquemática del aporte sanguíneo retiniano, coroideo y de la región anterior del nervio óptico.

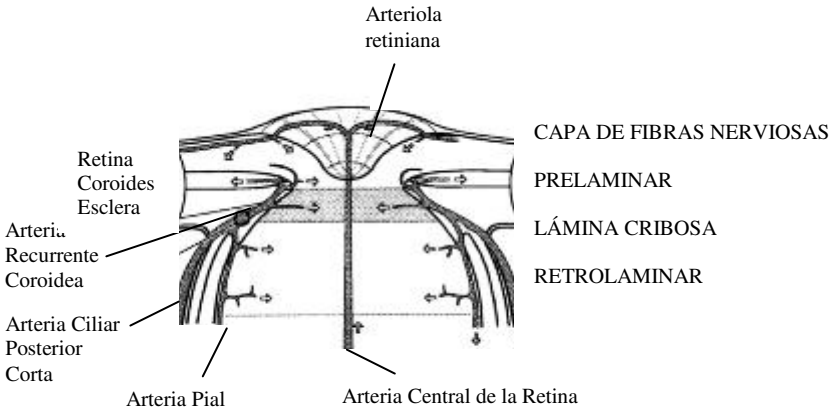

Por otro lado, el FSO se define mediante la siguiente fórmula:

FSO = Presión de Perfusión Ocular/Resistencia

1. La Presión de Perfusión Ocular (PPO) es la diferencia entre la presión arterial y venosa; en el ojo se asume que la presión venosa es prácticamente igual a la PIO.
2. La presión arterial se representa como 2/3 de la Presión Arterial Media (PAM), siendo ésta: PAM = P Diastólica + 1/3 (P Sistólica – P Diastólica)
3. La Resistencia (R) se define de la siguiente manera:

$$R = \frac{8nl}{\pi r^4}$$

n: viscosidad del fluido
l: longitud del vaso
π: 3,141592
r: radio del vaso

Por tanto, el FSO quedaría representado según la fórmula:

FSO = (2/3 PAM – PIO)/R

Es importante tener en cuenta, por último, que el factor que más influye en el FSO es la Resistencia, de tal modo que un incremento en el radio del vaso del 10 % supondría un aumento del FSO del 45 %.

2.3.2. SIGNOS INDIRECTOS DE ALTERACIÓN DEL FLUJO SANGUÍNEO OCULAR EN PACIENTES CON GLAUCOMA

Existen una serie de signos que indirectamente apuntan al hecho de que, al menos en algunos pacientes glaucomatosos, el FSO puede estar comprometido.

A nivel ocular se ha podido observar vasoconstricción local de vasos retinianos [19] y aumento de la prevalencia de hemorragias en la CNO [20]. Además, existe la evidencia de un mayor número de lesiones isquémicas en otros órganos [21,22]. Por otro lado, un número importante de pacientes glaucomatosos presenta niveles elevados de

endotelina-1 en plasma y en humor acuoso [23]. Así mismo, recientemente se ha podido observar progresión campimétrica en pacientes glaucomatosos con niveles normales de PIO pero elevados de endotelina-1 [24]. Sin embargo, el incremento de la endotelina-1 circulante no es específico del glaucoma y, por ejemplo, puede ser observado en pacientes con enfermedades autoinmunes o en el síndrome de Susac. Existen otros hechos como que la modulación dependiente del endotelio está selectivamente reducida en las arterias subcutáneas de pacientes con GTN [24,25], y que los pacientes con glaucoma a menudo presentan alteraciones del sueño [26] y síndrome de apnea obstructiva del sueño [27].

Hasta la fecha, no existe información acerca de una mayor susceptibilidad de los pacientes con HTO a sufrir alteraciones vasculares sistémicas de distinta índole.

2.3.3. CAUSAS POTENCIALES DE DISMINUCIÓN DEL FLUJO SANGUÍNEO OCULAR

Teóricamente existen 3 posibilidades:

1. Aumento de la resistencia al flujo. Puede ser causado por cambios estructurales como variaciones anatómicas, vasculitis o arterioesclerosis, o puede ser debido a una disregulación funcional del diámetro vascular.
2. Reducción de la presión de perfusión. Puede ser debida a un aumento de la PIO o a un descenso de la presión sanguínea.
3. Aumento de la viscosidad sanguínea

2.3.3.1. Disregulación vascular

El vasoespasmo, o disregulación vascular, es definido como una constricción inapropiada o una dilatación insuficiente de la microcirculación ante estímulos tales como el frío o el estrés emocional. La disregulación vascular puede ocurrir en todo el organismo, pero hay algunos órganos que son más susceptibles al espasmo [28]. La causa de la disregulación vascular es en parte desconocida. Se considera que intervienen una disfunción parcial del sistema nervioso autónomo por un lado, y una alteración de la capa endotelial vascular por otro, con tendencia a tener los niveles plasmáticos de endotelina-1 elevados [29].

El síndrome vasoespástico puede ser dividido en primario o secundario. La forma primaria ocurre más frecuentemente en mujeres que en hombres, personas inteligentes y en gente con un índice de masa corporal bajo. Muestran tendencia a tener las manos frías, presión arterial baja, migraña y disminución de la sensación de sed [39]. El síndrome vasoespástico secundario ocurre como consecuencia de otras enfermedades, tales como enfermedades autoinmunes como la esclerosis múltiple, poliartritis crónica, lupus eritematoso, algunos tipos de infección como el virus de la inmunodeficiencia humana (VIH) y otras situaciones como hemorragias cerebrales. Está asociado con un incremento marcado de los niveles plasmáticos de endotelina-1 [30].

La afectación del FSO en el síndrome vasoespástico fue postulada a principios de los años 80, cuando se pudo observar que pacientes con síndrome vasoespástico primario a menudo tenían alteraciones campimétricas. Estos defectos visuales fluctúan marcadamente y pueden desaparecer de forma espontánea. Una mejoría en el campo visual, en paralelo a un mejor flujo sanguíneo periférico, fue observada tras la toma de bloqueantes de canales del calcio [31]. Con el advenimiento de técnicas modernas para la medición del FSO, fue posible demostrar que el ojo podía estar implicado en este síndrome y que estos pacientes a menudo tenían alterada la autorregulación del FSO [32,33], y que la circulación coroidea estaba de hecho afectada [34].

Debido a los acontecimientos anteriores, se postuló que el síndrome vasoespástico podía ser considerado también un factor de riesgo para el desarrollo de NOG, especialmente en pacientes con GTN [35]. El vasoespasmo parece estar asociado también a la progresión glaucomatosa [36]. Un hecho adicional es que los pacientes con glaucoma crónico, especialmente aquellos con GTN, padecen más a menudo migraña [37].

Recientemente, Emre et al [38] encontraron que las alteraciones del FSO en pacientes con glaucoma estaban relacionadas con disregulación vascular a nivel sistémico, demostrando que aquellos pacientes con disminución del FSO presentaban una mayor propensión al vasoespasmo periférico. En otros estudios, se ha podido demostrar una repuesta compensadora insuficiente del FSO ante cambios posturales, lo que demuestra una autorregulación insuficiente en estos pacientes [33,39].

El síndrome vasoespástico podría interferir en el FSO de dos formas. La primera es que estos pacientes tienden a tener la presión arterial baja, pudiendo tener períodos de baja presión de perfusión. La segunda es que los pacientes glaucomatosos a menudo presentan alteración de la autorregulación, lo que puede ser una manifestación del síndrome vasoespástico primario. La reducción del FSO, por tanto, podría ser en

algunos casos el resultado de una adaptación insuficiente a una baja presión de perfusión.

El único estudio al respecto en pacientes hipertensos oculares, pone de manifiesto una respuesta vasodilatadora retrobulbar normal a la hipercapnia en contraste con pacientes glaucomatosos que presentan una insuficiente vasodilatación [40]. Los autores lo atribuyen a un vasoespasmo basal de las (AO) y (ACR) de los pacientes con glaucoma.

En resumen, la disregulación vascular puede ser considerada como un factor de riesgo para desarrollar glaucoma independiente de la PIO, interfiriendo con la autorregulación y haciendo al ojo más sensible a los incrementos de PIO y a los descensos de la presión arterial.

2.3.3.2. Arterioesclerosis

La arterioesclerosis ocurre muy frecuentemente, especialmente en sujetos mayores, y es la principal causa de los eventos cardiovasculares más importantes, como infarto agudo de miocardio o ictus cerebral. Están descritos factores de riesgo para desarrollar esta enfermedad como el tabaquismo, la hipertensión arterial, diabetes mellitus y dislipemia.

Hay ciertas evidencias de que la arterioesclerosis y sus factores de riesgo pueden relacionarse débilmente con el incremento de la PIO. Estudios experimentales apoyan la hipótesis de que la isquemia de las células endoteliales del canal de Schlemm puede conducir a un aumento de la PIO [41]. Otros estudios experimentales indican que la arterioesclerosis puede incrementar la sensibilidad a la PIO [42]. Sin embargo, la NOG está sólo débilmente relacionada con la arterioesclerosis o sus factores de riesgo. Por ejemplo, mientras son los hombres los que presentan con mayor frecuencia placas arterioescleróticas, son las mujeres las que tienen un mayor riesgo de desarrollar GTN. Aunque la obesidad es un claro factor de riesgo para la arterioesclerosis y para la elevación de la PIO, los pacientes con GTN presentan un índice de masa corporal bajo. El tabaquismo está también asociado con el incremento de la PIO, pero no con la NOG. Todas estas observaciones indican que, aunque el FSO está reducido en el glaucoma, la arterioesclerosis no debe ser la principal causa de esta reducción. La reducción de la expectativa de vida en estos pacientes puede ser un factor de confusión.

No hay estudios que demuestren un mayor prevalencia de ateroesclerosis en pacientes hipertensos oculares.

2.3.3.3. Presión de perfusión

La presión de perfusión se define como la diferencia entre la presión arterial y venosa. En el ojo, la presión venosa es igual o ligeramente mayor que la PIO. Por tanto, la hipotensión sistémica supone un claro factor de riesgo para la NOG [43]. Ha sido demostrado que las caídas de presión sanguínea en el contexto de grandes hemorragias, pueden conducir a NOG. Además, pacientes con reacciones ortostáticas tienen una mayor probabilidad de desarrollar NOG. La presión sanguínea es significativamente más baja en pacientes con GTN y glaucoma de tensión alta (GTA) que progresan a pesar de la normalización de la PIO. La hipotensión sistémica, por tanto, incrementa el riesgo de NOG, bien aisladamente bien incrementando la sensibilidad al aumento de la PIO; sin embargo no todos los pacientes con baja presión sanguínea desarrollan NOG. Bajo condiciones fisiológicas una baja presión de perfusión es compensada mediante una baja resistencia al flujo (autorregulación). Este mecanismo parece estar alterado en algunos sujetos. Ha sido demostrado que pacientes con síndrome vasoespástico tienen alterada la regulación del flujo sanguíneo en su ACR medido mediante eco-doppler color [32]. Un comportamiento muy similar ha sido observado en pacientes con progresión a pesar de una PIO normalizada, indicando que el daño puede ocurrir si la baja presión de perfusión se combina con una autorregulación anormal o insuficiente [36].

El FSO, por tanto, depende de la presión de perfusión e, inversamente, de la resistencia vascular. En ausencia de una correcta autorregulación, un descenso en la presión de perfusión causa una reducción en el flujo sanguíneo y consecuentemente isquemia, lo cual puede ser reflejado en la PPO, medida indirectamente como:

$$\boxed{2/3\ (\text{Presión Arterial Media}) - \text{PIO}}$$

Consecuentemente, una gran reducción en la PIO altera de forma significativa la PPO si la presión sanguínea permanece inalterada.

Se ha encontrado que las velocidades del flujo sanguíneo en la ACR y las ACPC son dependientes de la PIO y la PPO [44,45]. Cualquier descenso de la PIO podría causar

un incremento de la presión de perfusión y posiblemente mayores velocidades del flujo sanguíneo, siempre que la presión arterial sistémica se mantenga estable [46].

1.3.3.4. Factores reológicos

Teóricamente no sólo una baja presión de perfusión o un incremento de la resistencia local pueden conducir a una disminución del flujo sanguíneo, sino también un aumento local o sistémico de la viscosidad sanguínea. Aunque algunos autores encuentran ligeros cambios, no ha sido corroborado en todos los estudios [47].

En el glaucoma primario de ángulo abierto (GPAA) han sido descritas alteraciones como una disminución de la deformabilidad de los eritrocitos y defectos en la integridad de las membranas de los hematíes, así como un aumento de la agregabilidad de las plaquetas [48]. Es posible que estos cambios reológicos sean secundarios a cambios vasculares. La capacidad de agregación de las plaquetas se encuentra influida por la acción de las células endoteliales. Por tanto, una endoteliopatía subyacente podría, no sólo conducir a una disregulación vascular, sino también a alteraciones reológicas.

No hay estudios al respecto en la población hipertensa ocular.

2.3.4. FLUJO SANGUÍNEO OCULAR Y GLAUCOMA

Resumir los hallazgos de los estudios del FSO en el glaucoma es difícil por las siguientes razones:

1. Los autores usan diferentes técnicas y por tanto diferentes parámetros de medida de la circulación ocular
2. Se incluyen pacientes glaucomatosos en diferentes estadios
3. Se estudian distintos tipos de glaucoma
4. Algunos incluyen test de provocación

Sin embargo, la gran mayoría de los estudios publicados encuentran en general una disminución de la perfusión ocular en pacientes con glaucoma. El FSO disminuye con el incremento del daño, aunque la reducción ocurre tanto en estadios tempranos como avanzados de la enfermedad [49]. La disminución del flujo sanguíneo afecta a

diferentes partes de ojo, incluyendo la CNO, la circulación retiniana y coroidea, así como la retrobulbar. Las alteraciones del FSO parecen ser más pronunciadas en el GTN que en el GTA [14]. Del mismo modo, la reducción del flujo sanguíneo es más pronunciada en pacientes que muestran progresión en los campos visuales que en aquellos que no lo hacen [50,51]. Por otro lado, los pacientes con daño glaucomatoso asimétrico parecen tener alteraciones hemodinámicas retrobulbares en ambos ojos, pero estos cambios son más marcados en el ojo con el daño más avanzado [52].

Muchos métodos han sido utilizados para visualizar y medir directamente o calcular indirectamente el FSO *in vivo*. Más adelante se expondrán aquéllos con mayor relevancia en la literatura.

2.3.5. AFECTACIÓN PRIMARIA O SECUNDARIA DEL FLUJO SANGUÍNEO OCULAR

Al finalizar este apartado puede plantarse la cuestión de que si la alteración del FSO es sólo una consecuencia de la enfermedad glaucomatosa (debido al aumento de PIO o a la NOG) o si, por el contrario, existe un componente vascular primario que potencialmente puede estar implicado en la patogénesis de la NOG.

El aumento de la PIO por sí solo puede disminuir el FSO, especialmente si la autorregulación no funciona adecuadamente. Por otro lado, en tejidos atróficos, como en la NOG, el número de vasos sanguíneos y por tanto el flujo sanguíneo están reducidos. Pero el hecho de que la reducción del FSO sea únicamente un efecto secundario es improbable. En primer lugar, la reducción del flujo sanguíneo no está confinada al ojo exclusivamente, pudiendo encontrarse alteraciones en los vasos retrobulbares e incluso en la periferia. En segundo lugar, al menos en algunos pacientes, la reducción del flujo sanguíneo precede al desarrollo de la NOG [10,11,53,54], es decir en hipertensos oculares. La disrupción del FSO es también improbable que sea debida solamente al aumento de la PIO, ya que es más pronunciada en pacientes con GTN que en pacientes con GTA. Finalmente, estudios experimentales consiguieron producir un daño en el nervio óptico parecido al glaucomatoso tras la aplicación de endotelina-1 en la región perineural de la CNO en animales con PIO normal.

Todas estas observaciones indican que al menos una parte importante de la reducción del FSO es primaria.

2.4. MÉTODOS PARA LA VALORACIÓN DEL FLUJO SANGUÍNEO OCULAR

2.4.1. FLUJO SANGUÍNEO OCULAR PULSÁTIL

El flujo sanguíneo arterial que llega al ojo varía con el ciclo cardíaco. Así, el volumen y la PIO son mayores en la sístole que en la diástole. La medición de la pulsación de la presión suministra un parámetro indirecto para el componente pulsátil del FSO. Aunque la ventaja del flujo sanguíneo ocular pulsátil (FSOP) es su simplicidad, sólo nos permite obtener una aproximación del componente pulsátil y no del flujo sanguíneo verdadero.

Hay estudios que sugieren que el FSOP está relacionado con el FSO, pero esta presunción aún no se ha confirmado [55].

INCONVENIENTES

- Las medidas están influidas por el componente pulsátil de la perfusión coroidea y retiniana [56].
- La relación entre el componente pulsátil y no pulsátil en un individuo es desconocida y se pueden cometer inexactitudes si difiere el tamaño o la rigidez de los ojos.
- El FSOP depende de la PIO y del sexo del paciente.

A pesar de estas limitaciones, la mayoría de los estudios basados en FSOP han encontrado un flujo reducido en pacientes glaucomatosos.

Aydin et al [57] compararon el FSOP de pacientes glaucomatosos con el de participantes normales, y correlacionaron el FSOP con el campo visual y con el grosor medio de la capa de fibras nerviosas de la retina (CFNR) medido mediante tomografía de coherencia óptica. Al contrario que lo expuesto anteriormente, otros estudios no han encontrado correlación entre el FSOP y la PIO, el campo visual ni el grosor medio de la CFNR [58].

Kerr et al [59] compararon el FSOP entre pacientes con HTO y pacientes con GPAA y observaron que los pacientes con HTO y PIO mayor de 25 mmHg y los pacientes con GPAA presentaban un FSOP significativamente más bajo que los

pacientes con HTO y PIO menores de 25 mmHg. Encontraron una correlación inversa entre el FSOP y la PIO, sugiriendo que la PIO era un determinante del FSOP en el GPAA e HTO.

Se puede concluir, por tanto, que el amplio rango de valores normales y el bajo poder del FSOP para discriminar entre ojos normales, glaucomatosos e hipertensos oculares limitan el uso del FSOP en el manejo clínico de pacientes glaucomatosos.

2.4.2. ANALIZADOR DE VASOS RETINIANOS

Para determinar de forma exacta el volumen del flujo sanguíneo es necesario conocer el diámetro de los vasos. El analizador de vasos retinianos, que está compuesto por una cámara retinográfica, una videocámara, un monitor y un ordenador con un software especializado, permite una monitorización continua de los vasos en tiempo real con una frecuencia máxima de 50 Hz. Cada vaso tiene un perfil de transmitancia específico que está basado en las propiedades de absorción de la hemoglobina. Utilizando un algoritmo, estos perfiles son convertidos en una medida del diámetro del vaso.

VENTAJAS

- Permite el análisis simultáneo de numerosos segmentos vasculares o de diferentes vasos retinianos.
- Presenta un coeficiente de reproducibilidad que varía de 1,3-2,6 % a 4,4-5,2 % para arterias y venas, respectivamente [60].

INCONVENIENTES

- Se requiere una buena fijación o la variabilidad comienza a incrementar.
- Limitada al estudio de grandes vasos con un diámetro mayor de 90 μm [61] y se precisa de medios ópticos claros.
- Es necesaria la dilatación pupilar, lo que puede afectar al flujo sanguíneo ocular.
- Mide los diámetros del vaso retiniano, pero no proporciona una medida del flujo sanguíneo actual o del tamaño absoluto del vaso retiniano.

Hay estudios que sugieren que los pacientes con glaucoma presentan un estrechamiento arteriolar y una dilatación venosa [62]. No obstante, se precisa una

comparación sistemática del tamaño de los vasos retinianos entre pacientes con glaucoma y sin glaucoma.

En pacientes sanos y con HTO se ha observado una mayor dilatación vascular retiniana tras el aumento transitorio de la PIO que en pacientes con glaucoma [63], posiblemente debido a una peor autorregulación en estos últimos.

2.4.3. FLUJOMETRÍA CON LÁSER DOPPLER Y FLUJOMETRÍA CON LÁSER ESCÁNER

Un flujómetro con láser Doppler es un dispositivo de láser Doppler que utiliza una cámara retinográfica modificada combinada con un sistema informático para medir de forma no invasiva el flujo sanguíneo capilar retiniano. Se pueden utilizar dos longitudes de onda. La primera mide el flujo sanguíneo en la CNO y en la retina, mientras que la segunda utiliza una longitud de onda mayor que penetra más y permite medir el flujo sanguíneo coroideo.

INCONVENIENTES

- Proporciona información del flujo sanguíneo en unidades arbitrarias
- Mide un área pequeña cuyo volumen no es conocido, lo que no permite una correcta comparación entre individuos.

El flujómetro retiniano Heidelberg (HRF de las siglas en inglés de Heidelberg Retinal Flowmeter) combina la flujometría con láser Doppler con la tomografía confocal con láser para suministrar un mapa bidimensional del flujo sanguíneo del nervio óptico y la retina circundante.

VENTAJAS

- Este método es no invasivo y proporciona los resultados rápidamente.

INCONVENIENTES

- Requiere medios ópticos claros y una buena fijación. Desafortunadamente, es muy sensible a los cambios de iluminación y a los movimientos oculares, y mide flujo sanguíneo sólo en un pequeño rango de velocidad.

- Pequeños cambios en la colocación de la ventana pueden llevar a grandes diferencias en las medidas del flujo, lo que conduce a una reproducibilidad limitada [64,65].
- Todas las medidas se facilitan en unidades arbitrarias no intercomparables.

No obstante, existen estudios que hablan de una disminución del flujo sanguíneo a nivel peripapilar y de la CNO en pacientes con glaucoma e HTO utilizando este procedimiento. Así, Hafez et al [66] encontraron de forma significativa un flujo sanguíneo menor en el anillo neurorretiniano de la CNO en pacientes con GPAA en comparación con individuos con HTO y normales. En otro estudio, tanto el flujo sanguíneo del anillo de la CNO como la amplitud de pulsación medida mediante interferometría con láser fueron más bajos en pacientes con HTO y GPAA que en individuos normales [54].

2.4.4. INTERFEROMETRÍA LÁSER

La interferometría láser permite medir la "amplitud de pulsación del fondo", que es definida como el cambio de distancia entre la córnea y la retina durante un ciclo cardíaco, y así analizar de forma no invasiva el componente pulsátil del flujo sanguíneo ocular. Está basado en el patrón de interferencia formado por dos fuentes de luz, una reflejada desde el fondo ocular y otra desde la córnea. El resultado es un patrón de interferencia estacionario que varía en función de la distancia entre las dos fuentes reflectivas, la retina y la córnea. Esta distancia disminuye durante la sístole, ya que el volumen de sangre entrante al ojo vía arterial excede el que lo abandona a través de la circulación venosa.

VENTAJAS

- Elevada reproducibilidad [67]
- Simplicidad
- Técnica no invasiva.
- Mide en micrómetros y no en unidades arbitrarias.

INCONVENIENTES

- El análisis de los datos puede llevar un tiempo considerable

- Sólo se analiza el componente pulsátil del flujo sanguíneo
- No se conoce con exactitud la contribución de los distintos lechos vasculares a la "amplitud de pulsación del fondo"

Fuchsjäger-Mayrl et al [54], describen en pacientes con HTO y con glaucoma una reducción del flujo sanguíneo coroideo medido mediante interferometría láser en comparación con individuos sanos, lo que atribuyen los autores a un fallo en la autorregulación de los primeros.

2.4.5. TONOMETRÍA DE CONTORNO DINÁMICO Y AMPLITUD DEL PULSO OCULAR

La tonometría de contorno dinámico (TCD) es un método no invasivo y directo de medición continua de la PIO. La superficie cóncava del tonómetro aplica una distribución de fuerzas entre éste y la córnea que iguala las fuerzas generadas por la presión interna del ojo, mientras un sensor mide y registra la PIO.

VENTAJAS

- Debido a que no utiliza aplanación, las medidas no se afectan por el grosor corneal central.
- Se registra un patrón sinusoidal y pulsátil de la fluctuación de la PIO. La amplitud del pulso ocular es entonces calculada como la diferencia entre la medida más alta y más baja de la PIO.

Se cree que el patrón pulsátil de la variación de la PIO es el resultado del volumen sanguíneo cambiante del ojo, y que la amplitud del pulso ocular refleja el componente pulsátil de dichos cambios volumétricos. La pulsación de la PIO se ha correlacionado con excursiones sanguíneas coroideas durante el flujo sanguíneo pulsátil [68].

Aunque se han descrito correlaciones entre la amplitud del pulso ocular y glaucoma, se requieren estudios adicionales para un entendimiento completo de la relación entre la amplitud del pulso ocular y el flujo sanguíneo ocular.

No hay estudios que analicen la amplitud del pulso ocular en pacientes con HTO.

2.4.6. FLUOGRAFÍA CON LÁSER SPECKLE (LÁSER MOTEADO)

Está basada en el fenómeno de interferencia, observado cuando fuentes de luz son diseminadas por una superficie difusora. Un haz de láser con una longitud de onda de 808 nm se focaliza en el área del fondo ocular. Simultáneamente, una cámara infrarroja se enfoca en el mismo área, mientras una cámara digital de alta resolución registra fotografías. La luz del láser diseminado forma un patrón "moteado" que es captado por un sensor de imágenes y posteriormente caracterizado estadísticamente. La estructura del patrón varía con la velocidad de los eritrocitos en la retina y se obtienen índices cuantitativos de velocidad sanguínea [69].

INCONVENIENTES

- Únicamente proporciona información de la velocidad, no siendo capaz de medir el diámetro de los vasos y por tanto no puede ser utilizada para estudiar volumen de flujo sanguíneo.

Los estudios disponibles en la literatura sobre esta técnica se basan principalmente en validarla como método para medir FSO y para analizar el efecto de tratamientos [70]. En pacientes con GTN se ha observado una correlación entre el daño campimétrico y la microcirculación de la CNO [71].

No existen estudios que valoren el FSO mediante este procedimiento en pacientes con HTO.

2.4.7. ANGIOGRAFÍA OFTALMOSCÓPICA CON LÁSER ESCÁNER

Se trata de una angiografía que permite medir diferentes parámetros de la vasculatura retiniana y coroidea. Para analizar el flujo sanguíneo retiniano se utiliza fluoresceína sódica y para el coroideo verde indocianina. Los compuestos fluorescentes se introducen vía intravenosa y se observa cómo rellenan la vasculatura ocular. Un láser escáner ilumina la retina excitando la fluoresceína y el verde indocianina. Como resultado se produce una luz de una longitud de onda mayor que es cuantificada por un

detector. Posteriormente se genera una señal de vídeo a partir de las medidas de intensidad a través del tiempo [72].

Muchos parámetros cuantificables en el tiempo se utilizan para describir la hemodinámica ocular. La velocidad media del contraste – velocidad promedio del desplazamiento de la columna de sangre a través de las grandes ramas retinianas – se determina midiendo el lapso de tiempo entre la aparición del contraste en dos localizaciones de una misma arteria.

De forma similar podemos utilizar la angiografía con verde de indocianina para estudiar la hemodinámica de la circulación coroidea. La redundancia de la vasculatura coroidea limita la capacidad para estudiar vasos individuales, y por tanto, las medidas son relevantes sólo si se estudian grupos de vasos.

INCONVENIENTES

- Carece de sensibilidad ya que es muy dependiente de la distancia.
- El tiempo de tránsito arterio-venoso es el tiempo entre la aparición de contraste en la arteria y en la vena asociada. Este parámetro es muy sensible a pequeños cambios de flujo en el lecho vascular retiniano.
- Se basa en la presunción de que toda la sangre en una determinada área es suministrada y drenada por una arteria y vena específicas, por lo que este parámetro no se correlaciona muy fiablemente con el FSO [73].
- Técnica invasiva, con raras pero potencialmente graves complicaciones por la inyección del contraste.
- El equipo es caro y requiere una determinada experiencia
- Análisis de los datos laborioso y lento debido a que se carece de un software disponible comercialmente.

Mediante angiografía se ha demostrado una reducción del flujo sanguíneo en la retina, coroides y CNO de pacientes con glaucoma [62].

Plange et al [74] no encontraron defectos de en la CNO mediante angiografía con láser escáner en pacientes con HTO y sanos, mientras que sí objetivaron defectos de relleno de la CNO con fluoresceína en pacientes con GPAA y GTN.

2.4.8. OXIMETRÍA RETINIANA

Se trata de una medida no invasiva de la saturación de oxígeno de la hemoglobina en la vasculatura retiniana. Se determinan, en distintos segmentos vasculares, medidas de la absorbancia lumínica de la sangre, o densidad óptica, de acuerdo a un algoritmo. Existe una relación lineal entre la saturación de oxígeno y las densidades ópticas obtenidas en dos longitudes de onda. Esto permite trazar un mapa cuantitativo de la bioquímica retiniana [75]. Es una técnica de reciente aplicación que permite entender los cambios metabólicos que pueden contribuir a la fisiopatología del glaucoma.

INCONVENIENTES

- Precisa medios ópticos transparentes
- Falta de datos correctamente validados.
- Cuando estudiamos la actividad metabólica de un determinado segmento de la retina deberíamos tener en cuenta la liberación de oxígeno desde otras fuentes distintas a los vasos retinianos a estudio [76]. Estas otras fuentes potenciales podrían ser otros vasos o incluso oxígeno transportado desde la coroides.

2.4.9. ECOGRAFÍA DOPPLER COLOR

La ecografía doppler color (EDC) de los vasos retrobulbares orbitarios permite obtener imágenes y estudiar estos vasos en tiempo real. Utiliza la tecnología ultrasónica para medir parámetros del flujo sanguíneo en los vasos que nutren los tejidos oculares. La EDC combina imágenes estructurales bidimensionales (ECO-B) con las medidas de la velocidad del flujo derivadas de las ondas velocimétricas en función de cómo viajen los eritrocitos a través de los vasos retrobulbares. En oftalmología se usa para medir la velocidad del flujo sanguíneo en los vasos retrobulbares, utilizando transductores con frecuencias de 5-7,5 MHz. El pico y la base de las ondas son identificadas por el examinador. De esta manera se obtienen la velocidad sistólica máxima (VSM) y la velocidad diastólica final (VDF) (figura 2). El índice de resistencia (IR) de Pourcelot, un marcador de resistencia periférica, se calcula como **IR = (VSM-VDF)/VSM**. Éste varía de 0 a 1, indicando los valores mayores una más alta resistencia vascular distal.

La EDC ha demostrado ser capaz de obtener de forma fácil y fiable medidas de la velocidad del flujo y del IR de los vasos más grandes como las AO y ACR, mientras que la obtención de datos de las pequeñas ACPC es más difícil.

Figura 2. Ejemplo de onda velocimétrica de la arteria oftálmica obtenida mediante ecografía doppler color, donde se resalta la localización de la velocidad sistólica máxima y velocidad diastólica final

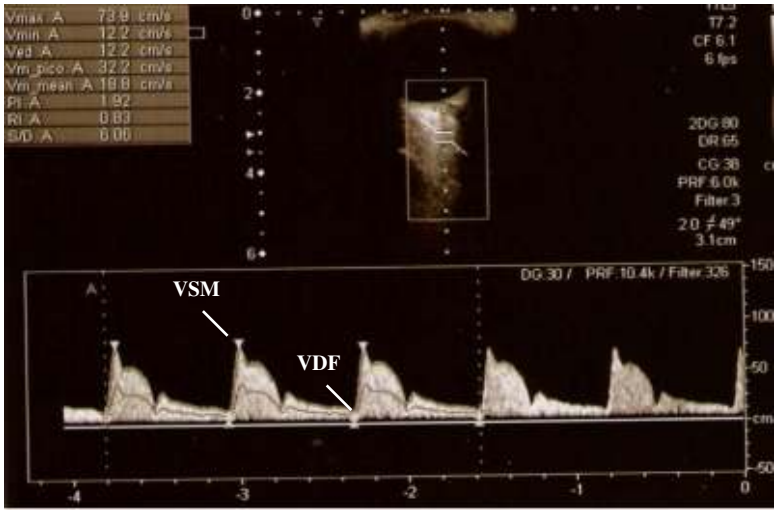

VENTAJAS

- Es un método no invasivo
- Puede ser utilizado independientemente del tamaño pupilar
- Aplicable con medios ópticos opacos.
- Es vasoselectivo
- Aceptable reproducibilidad [77-83], en manos de un explorador experimentado [84]. Por ejemplo, se debe evitar aplicar presión sobre el globo ocular, ya que una excesiva presión puede alterar la PIO y de forma errónea modificar la hemodinámica retrobulbar. Para ello la mano del examinador debe descansar sobre el reborde orbitario para minimizar la presión ejercida sobre el globo ocular.

INCONVENIENTES

- No permite medir el diámetro de los pequeños vasos orbitarios, por lo que no se pueden obtener medidas volumétricas del flujo. No obstante, existe buena correlación entre el volumen del flujo y la velocidad del flujo sanguíneo [85,86]. Los detalles de esta técnica serán expuestos más adelante.

Muchos estudios han observado que la EDC es una herramienta válida para analizar las alteraciones del flujo sanguíneo en el glaucoma y en la HTO. Así, un gran número de estudios han encontrado disminuciones de la VSM y VDF e incrementos del IR en los vasos retrobulbares de pacientes con glaucoma en comparación con individuos sanos (figura 3). En HTO parece haber indicios de que los parámetros hemodinámicos retrobulbares pueden empezar a afectarse de forma precoz [10,11].

Figura 3. Velocidad media del flujo sanguíneo en la arteria oftálmica, central de la retina y ciliares posteriores cortas laterales y mediales en sujetos normales y pacientes con glaucoma (adaptado de Kaiser et al [87])

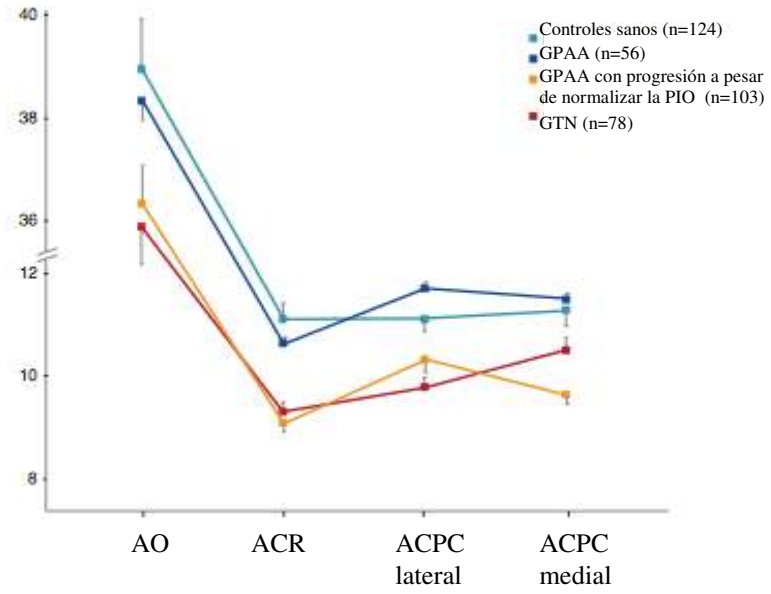

ECO-DOPPLER Y GLAUCOMA

Harris et al [88] compararon diez pacientes con GTN con nueve controles, y encontraron una reducción significativa de la VDF y una elevación del IR de la AO en el grupo de pacientes con glaucoma. Estos cambios no fueron evidentes en la ACR ni en las ACPC. Butt et al [89] confirmó este hallazgo en la AO de 34 pacientes con GTN y también identificó un elevado IR en la ACR en comparación con sujetos normales.

En otro estudio se examinaron la ACR y las ACPC de 24 pacientes con GTN, 52 pacientes con GPAA y 28 individuos normales. En el grupo con GPAA, la VDF fue significativamente menor y el IR significativamente mayor en todos los vasos estudiados. En los pacientes con GTN se encontraron cambios similares, alcanzando una mayor significación en la ACR. No hubo diferencias entre aquellos con GPAA y con GTN [90].

Galassi et al [91] identificaron una reducción de la VSM en la AO en pacientes glaucomatosos comparados con sujetos normales. Un subgrupo de pacientes con la PIO no controlada mostraron una reducción significativa en la VDF y un elevado IR en la ACR y en las ACPC.

ECO-DOPPLER E HIPERTENSIÓN OCULAR

Nicolela et al [53] compararon las características hemodinámicas de 20 pacientes con HTO con aquéllas de 20 pacientes con GPAA. Fueron estudiadas la AO, la ACR y las ACPC. En la ACR las VSM y VDF medias fueron significativamente mayores en HTO que en GPAA.

Akarsu et al [10] estudiaron mediante eco-doppler color los vasos retrobulbares de 19 pacientes con HTO, 19 pacientes con GPAA y 19 sujetos normales. Las velocidades del flujo sanguíneo retrobulbar fueron menores y el IR fue más alto en todos los vasos retrobulbares de los pacientes con HTO en comparación con los individuos normales. Sin embargo, estas diferencias no fueron estadísticamente significativas. Los pacientes glaucomatosos tuvieron una menor VDF y un mayor IR que los sujetos normales en todas las arterias. Así mismo, presentaron una VDF más baja y un IR más alto que los pacientes HTO en las ACPC. Se puede concluir que la circulación ocular es peor en pacientes con glaucoma que en aquéllos con HTO.

Cellini et al [11], en un estudio realizado en hipertensos oculares, han podido observar de forma precoz alteraciones en el flujo sanguíneo ocular de estos pacientes mediante EDC.

Como ya hemos comentado anteriormente, la reducción del flujo sanguíneo estimada mediante EDC parece ser más pronunciada en pacientes con progresión campimétrica [50,92.]

Del mismo modo, hay estudios en los que se establece una correlación entre el riesgo de progresión del campo visual y la afectación de las variables hemodinámicas de los vasos retrobulbares [51,93]. Martínez et al establecieron que en pacientes con GPAA, los IR de la AO y la ACPC podían predecir progresión del campo visual [94]. Finalmente, independientemente de las diferencias interoculares en el daño glaucomatoso y en la PIO, la diferencia interocular en la tasa de progresión del daño glaucomatoso campimétrico se correlaciona con la diferencia interocular en las medidas hemodinámicas retrobulbares [95].

Podemos concluir que actualmente no existe una técnica capaz de medir todos los lechos vasculares. Lo ideal sería poder combinar varios métodos exploratorios para entender y describir el FSO. No obstante, y a la vista de lo expuesto anteriormente, la EDC supone una herramienta muy extendida, útil, fiable y reproducible en la medición del aporte sanguíneo a los tejidos oculares, permitiendo una aceptable comparación interindividual para el correcto estudio de los pacientes en la práctica clínica.

Tabla 1. Técnicas de medición del flujo sanguíneo ocular.

Técnica	Lecho vascular	Medida	Principales limitaciones
Flujo sanguíneo ocular pulsátil	Principalmente coroideo	Amplitud del pulso, flujo sanguíneo ocular pulsátil	No se realizan medidas directas. No esclarecida su relación con flujo
Analizador de vasos retinianos	Grandes vasos retinianos	Diámetro de vasos retinianos	No aporta información de flujo o velocidad. Unidades arbitrarias
Flujometría láser doppler	Capilares de la cabeza del nervio óptico y coroideos	Flujo en unidades arbitrarias	No obtiene medidas absolutas de flujo. Comparación difícil entre sujetos
Flujometría con láser doppler escáner confocal	Capilares del nervio óptico y retinianos	Flujo en unidades arbitrarias	Flujo medido en unidades arbitrarias. Comparación difícil entre sujetos
Interferometría láser	Coroideo	Amplitud de pulsación del fondo	Dudosa relación entre amplitud de pulsación del fondo y flujo sanguíneo
Tonometría de contorno dinámico	Coroideo	Amplitud del pulso ocular	Dudosa relación entre amplitud del pulso ocular y flujo sanguíneo ocular
Fluografía con láser speckle	Cabeza del nervio óptico y coroideo subfoveal	Velocidad sanguínea tisular	No entendimiento claro de las medidas
Angiografía oftalmoscópica con láser escáner	Retiniano y coroideo	Velocidad, tiempo de tránsito	La velocidad es poco sensible. No clara relación del tiempo de tránsito con el flujo
Oximetría retiniana	Vasos retinianos	Saturación de oxígeno en arterias y venas	No validado por completo
Ecografía Doppler Color	Vasos sanguíneos retrobulbares	Velocidad del flujo sanguíneo	Mide velocidad y no flujo

2.5. ECOGRAFÍA DOPPLER COLOR [96]

La ecografía es un método diagnóstico por imagen no invasivo en el cual un cristal piezo-eléctrico, situado en la punta del transductor ultrasónico, emite vibraciones ultrasónicas (ondas acústicas) direccionales al ser excitado por una fuerza eléctrica. Estas vibraciones ultrasónicas se dirigen al globo ocular y sus tejidos, se reflejan en sus interfases y vuelven al transductor transformándose en una señal eléctrica que finalmente se hace visible en la pantalla de rayos catódicos [97].

La onda acústica es inaudible por ser una frecuencia superior a 16000 Hz (Hertz), siendo frecuencias tan elevadas capaces de producir ondas en un rango de 0,2 mm, lo que permite una suficiente resolución de las estructuras oculares.

Es un método de examen sencillo, inocuo y rápido que proporciona una valiosa información sobre el ojo y la órbita. En oftalmología se utilizan los modos A, B y Doppler. En el modo A, también llamado lineal o unidimensional, la ecografía se presenta en forma de espigas verticales desde una línea basal; o como puntos digitalizados en escala de grises en el modo B o bidimensional presentando imágenes en tiempo real, pudiéndose combinar ambos tipos de registro en forma simultánea en la pantalla de los equipos ultrasónicos actuales [97].

Las principales informaciones acústicas aportadas por el modo A son: estructura, reflectividad, consistencia y medidas exactas de una lesión, siendo, por lo tanto más indicada para la diferenciación tisular (ej: tumores) y examen de la órbita (ej: lesiones del nervio óptico). Ya en el modo B sus principales informaciones acústicas son: topografía (localización), forma, crecimiento (extensión lateral), y consistencia.

El modo doppler registra la frecuencia de variación en el flujo sanguíneo en el interior de los vasos como una señal sonora audible. Cuando el flujo sanguíneo es rápido, la frecuencia de transferencia es mayor y la señal sonora es más alta. Los patrones de respuesta son: arterial, venosa, mixta o ausencia (lesión avascular). Recientemente ha sido incorporado el doppler color al ecógrafo B lo que permite una evaluación bidimensional del ojo y de la órbita con una evaluación doppler al mismo tiempo. Este método es destinado al estudio de trastornos vasculares del ojo y de la órbita, siendo también utilizado para detectar características vasculares de los tumores [98,99].

2.5.1. EL EFECTO DOPPLER

Cuando una onda es emitida desde un emisor móvil, la frecuencia de la onda recibida difiere de la que ha sido transmitida. Esta diferencia en frecuencia es conocida como "efecto Doppler" y depende de, entre otras cosas, la velocidad a la que se mueve el emisor y de si el movimiento es hacia el receptor o se aleja de él. Cuando la fuente se aleja del receptor, se reduce la longitud de onda y detecta una frecuencia menor. Al contrario ocurre cuando la fuente se acerca. Por otra parte, cuanto mayor sea la velocidad del movimiento relativo entre la fuente y el receptor, mayor será el cambio de frecuencia doppler. Así, la velocidad del flujo es calculada a partir de los cambios de frecuencia doppler, que son representados en una onda espectral. La velocidad se representa en relación al tiempo, obteniéndose una curva velocimétrica. El análisis de esta curva se denomina análisis espectral.

Por tanto, el efecto Doppler consiste en el cambio de frecuencia que experimenta un sonido cuando se desplaza el emisor con respecto a un receptor inmóvil. La expresión matemática de este efecto permite calcular la velocidad de la sangre en las distintas arterias y por lo tanto podemos cuantificar la estenosis en relación con las elevaciones de velocidad tanto sistólica como diastólica.

2.5.2. LA DISPERSIÓN DE LOS ULTRASONIDOS EN LA SANGRE

La composición de la sangre es la responsable de algunos aspectos importantes de la señal doppler. La sangre es una suspensión de eritrocitos, leucocitos y plaquetas en un plasma líquido. Debido al número relativamente bajo de los leucocitos y al pequeño tamaño de las plaquetas, se asume generalmente que los eritrocitos son los responsables de la dispersión de los ultrasonidos en la sangre. El diámetro medio del eritrocito es de 7 micras, mucho menor que la longitud de onda del ultrasonido, que es alrededor de 0,2-0,5 mm; por lo tanto, los eritrocitos actúan como dispersores puntuales, cuyo efecto combinado se denomina "***dispersión de Rayleigh-Tyndall***". Una consecuencia del proceso Rayleigh-Tyndall es que la intensidad de la onda dispersada aumenta con la cuarta potencia de la frecuencia. De esta forma doblando la frecuencia del ultrasonido obtendremos un eco de la sangre 16 veces mayor. .

2.5.3. EL ESCÁNER DÚPLEX

Se denomina de esta forma a la combinación de imagen ecográfica en tiempo real y las técnicas de doppler. Lo más frecuente es que los ecógrafos dúplex combinen ultrasonidos en tiempo real con sistemas de doppler pulsado. Utilizando un sistema dúplex, se puede sobreimponer la información doppler a la imagen en tiempo real, codificando las diferentes velocidades mediante una escala de color. Este es el principio de la imagen de flujo en color. La superposición de la información del flujo como color sobre una imagen en escala de grises en modo B en tiempo real, presenta la información doppler de un modo novedoso y atractivo.

2.5.4. INTERPRETACIÓN DEL ESPECTRO DOPPLER

La cantidad de color que se muestra en una imagen depende de una amplia variedad de factores instrumentales y físicos, además de la cantidad de sangre. Incluso si todos estos factores son constantes, la imagen en color simplemente muestra donde se detecta sangre en movimiento, y por tanto la cantidad de color refleja el volumen de sangre en movimiento en las estructuras examinadas, más que su tasa de flujo.

2.5.5. VALORACIÓN DE LAS IMÁGENES DOPPLER-COLOR.

El color de las imágenes codifica un parámetro doppler estimado, relacionado con el cambio de frecuencia doppler que se detecta en cada elemento de área (o pixel) de la imagen y se superpone a la imagen convencional en escala de grises. La información contenida en estas imágenes y presentada al operador en tiempo real es, por tanto, una combinación de datos anatómicos y de flujo. En la práctica, lo que añade el color es una representación virtual de los mismos datos que se obtienen en más detalle en una exploración dúplex representados sobre una región completa de la imagen. La dirección del flujo sanguíneo se representa según un código de color. Un flujo sanguíneo que se acerca al transductor se codifica de color rojo y un flujo que se aleja de él, de color azul.

2.5.6. LA ECUACIÓN DOPPLER

Para la medición de la velocidad del flujo, la teoría Doppler puede ser expresada matemáticamente de la siguiente forma:

$$DFD = 2 \times (FI / VS) \times VF \times \cos q$$

DFD: Diferencia de la Frecuencia Doppler (Frecuencia de incidencia – Frecuencia reflejada)

FI: Frecuencia de incidencia

VS: velocidad del sonido

VF: velocidad del flujo

q: ángulo entre la sonda Doppler y el vector del flujo en el vaso

Todas las variables de esta ecuación son conocidas excepto la VF, que puede entonces ser calculada. La VSM y la velocidad media del flujo sanguíneo (VMFS) se correlacionan con el volumen de flujo durante la sístole, siempre que no haya evidencia de estenosis vascular, lo cual produciría un incremento de la velocidad y la resistencia y un descenso del volumen de flujo [100].De tal modo que un aumento de velocidad asociado a una disminución del índice de resistencia nos indica que ese aumento de velocidad se corresponde a un aumento de flujo y no a una disminución de la luz del vaso.

La VSM (figura 2) se define como la velocidad más alta durante la fase sistólica del ciclo cardíaco. La VMFS es la media de todas las velocidades del flujo sanguíneo durante la sístole y la diástole. El flujo diastólico se correlaciona inversamente con los dos índices de resistencia que se calculan a partir de las velocidades.

El IR que se utiliza en los lechos vasculares del ojo (de baja resistencia) es el índice de Pourcellot, y tiene un valor teórico de 0 a 1.

$$IR = (VSM - VDF) / VSM$$

Donde VDF (figura 2) es la velocidad diastólica final, que se define como la mínima velocidad del flujo al final de la fase diastólica, antes del próximo ciclo cardíaco

Como ya se ha comentado anteriormente, el ángulo formado entre la sonda Doppler y el vector del flujo sanguíneo en el vaso se denomina "ángulo q". El cálculo de la velocidad del flujo es dependiente del coseno de "q", haciendo la medida de la velocidad ángulo-dependiente. Esta dependencia del ángulo "q" obliga a mantener un ángulo durante la realización de las mediciones entre 40º y 60º, rango en que los errores en la medición de dicho ángulo tendrán menos influencia en el resultado final. De lo contrario, los resultados no serían reproducibles ni válidos [81].

El IR, sin embargo, es una proporción, un parámetro adimensional y es ángulo independiente, y por tanto no se ve influenciado por los errores derivados de la obtención de un ángulo inadecuado.

La velocidad de flujo se relaciona con el flujo según la fórmula:

$$\boxed{Q = V \cdot \pi r^2}$$

Donde Q es el flujo, V la velocidad y πr^2 el área del vaso. En vasos pequeños, como los orbitarios, no es posible medir el radio del vaso, lo que impide medir el flujo de forma directa. No obstante, se ha visto buena correlación de los incrementos de las velocidades con incrementos del flujo en los vasos cerebrales [84].

2.5.7. LA ECOGRAFÍA DOPPLER COLOR EN OFTALMOLOGÍA

En oftalmología, la EDC se utiliza habitualmente para explorar vasos orbitarios como la AO, la ACR, las ACPC y las venas central de la retina y supraorbitaria.

Las aplicaciones potenciales de esta técnica dentro de la oftalmología incluyen el estudio del grado de oclusión de la vena central de la retina dentro de las formas isquémicas y no isquémicas [101], el diagnóstico y seguimiento de las neuropatías ópticas isquémicas [102], monitorización de tumores [103], y otras aplicaciones dentro de las cuales se incluyen el diagnóstico de las fístulas carótido-cavernosas [104]. Sin embargo, su papel principal se ha centrado últimamente en el estudio de las características hemodinámicas en pacientes con glaucoma e HTO, para entender mejor la influencia del FSO en la patogenia de estas enfermedades. Así como en estudiar cómo influyen determinados

fármacos en las características hemodinámicas de los vasos retrobulbares anteriormente mencionados.

La mayor parte de los autores que analizan el FSO mediante EDC en pacientes con glaucoma encuentran en general una disminución de la perfusión ocular en dichos pacientes [10,50-53,88,90-95].

Aunque hay pocos estudios de la influencia del FSO en pacientes con HTO, existen indicios de que los parámetros hemodinámicos retrobulbares también pueden empezar a afectarse en estos pacientes. Así, Akarsu et al [10] obtuvieron que las velocidades del flujo sanguíneo retrobulbar fueron menores y el IR fue más alto en los vasos retrobulbares de pacientes con HTO en comparación con individuos sanos. Sin embargo, estas diferencias no fueron estadísticamente significativas. Recientemente, en un estudio realizado en hipertensos oculares se ha podido observar cómo parámetros obtenidos mediante tecnología de doble frecuencia, tomografía de coherencia óptica o ecografía doppler color pueden estar precozmente alterados en estos pacientes [11].

Además de por su posición en la imagen del eco-B en la órbita, la morfología de las ondas espectrales nos ayuda a distinguir el vaso que se está analizando. Así, por ejemplo, la onda velocimétrica de la arteria oftálmica presenta un pico sistólico máximo marcado, una incisura dícrota en relación con el cierre de la válvula aórtica y una declinación suave del flujo diastólico (figura 2).

2.5.8. REPRODUCIBILIDAD DE LA ECOGRAFÍA DOPPLER COLOR EN LOS VASOS SANGUÍNEOS RETROBULBARES

A la hora de valorar la reproducibilidad de la EDC en los vasos retrobulbares es importante tener en cuenta las siguientes cuestiones:

- La utilidad del eco-doppler en la medición de velocidades en los pequeños vasos orbitarios ha sido motivo de controversia, dada la dificultad que ofrece el pequeño calibre de los vasos para una determinación exacta de la dirección del vaso, y por consiguiente del ángulo de incidencia del haz de ultrasonidos. Esto limita la exactitud de la medición de las velocidades de los vasos retrobulbares que afecta, sobre todo, a comparaciones interindividuales.
- El IR es independiente del ángulo de incidencia del haz de ultrasonidos, y por tanto no se ve influenciado por los errores derivados de la obtención de un

ángulo inadecuado. Los vasos que más se ven afectados por esta limitación son, por tanto, aquellos de menor calibre y trayecto corto, los cuales son difíciles de visualizar y de obtener la dirección de su flujo sanguíneo. Estos vasos son las ACPC.

- La AO presenta un curso bastante tortuoso y tiene muchas ramas, lo que puede llevar a error a la hora de medir la velocidad del flujo sanguíneo. La AO presenta también grandes diferencias de tamaño y configuración entre distintos individuos, lo cual hace que las comparaciones entre diferentes sujetos estén sometidas a error [105].
- Cualquier presión ejercida sobre el globo ocular podría resultar en un descenso de la velocidad del flujo, especialmente de la velocidad diastólica, y secundariamente en un incremento del IR.

No obstante, en varios estudios se ha podido demostrar una buena reproducibilidad de la técnica, que mejora con la experiencia del examinador y de forma intraobservador [84]:

- En la arteria donde se ha podido observar una mayor reproducibilidad es en la AO [77,79,80,82,83] (dado su mayor calibre y largo trayecto), y en las que peor en las ACPC [77,79,84].
- El parámetro que mejor reproducibilidad ha demostrado en la mayoría de los estudios es el índice de resistencia (ángulo independiente) y el que peor la velocidad diastólica final [77,79-83].
- No existen estudios en la literatura que evalúen la reproducibilidad de las medidas del flujo sanguíneo retrobulbar en pacientes hipertensos oculares.

A continuación se muestran los valores de VSM, VDF e IR que Tranquart et al [106] encontraron en las distintas arterias retrobulbares de 117 voluntarios sanos. Entre paréntesis se muestran los rangos de los valores descritos en otras publicaciones [77,78,107-109]

Parámetro	AO	ACR	ACP lateral	ACP medial
VSM (cm/seg)	45,3 ± 10,5 (31,4 - 39,6)	17,3 ± 2,6 (8,8 – 12,6)	13,3 ± 3,5 (9,8 – 11,4)	12,4 ± 3,4 (8,6 – 14,2)
VDF (cm/seg)	11,8 ± 4,3 (8,2 – 10,6)	6,2 ± 2,7 (2,0 – 4,0)	6,4 ± 1,5 (3,4 – 1,7)	5,8 ± 2,5 (3,3 – 4,9)
IR	0,74 ±0,07 (0,77)	0,63 ± 0,09 (0,70 – 0,76)	0,52 ± 0,10 (0,63 – 0,68)	0,53 ± 0,08 (0,63 – 0,68)

Como se puede observar, existen diferencias marcadas entre distintos estudios, hecho que se puede atribuir a la utilización de distintos aparatos, distintas técnicas (con o sin corrección del ángulo), zona del registro y tortuosidad de los vasos.

2.6. FÁRMACOS ANTIGLAUCOMATOSOS Y FLUJO SANGUÍNEO OCULAR

Los fármacos empleados para el tratamiento del glaucoma tienen como objetivo disminuir la PIO. Más allá de esto, las drogas que influyen sobre el flujo sanguíneo podrían actuar como agentes vasoprotectores.

2.6.1. PILOCARPINA

En general, los fármacos parasimpaticomiméticos tienden a inducir vasodilatación, aunque Stjernschantz sugirió una vasoconstricción inducida por agentes colinérgicos en la úvea anterior [110].

En un estudio en **sujetos sanos** no hubo cambios tras la instilación de pilocarpina al 2 % en el flujo pulsátil coroideo ni en las velocidades del flujo sanguíneo en la AO ni ACR [111].

El único estudio evaluando el efecto de la pilocarpina en el FSO de pacientes con **glaucoma** fue llevado a cabo por Claridge en 1993, sugiriendo que ésta no tiene un efecto directo sobre el FSOP [112].

Hasta la fecha no se disponen de datos del efecto de la pilocarpina sobre la perfusión ocular de pacientes con HTO.

2.6.2. BETA-BLOQUEANTES

Los fármacos que se unen a los receptores β pero no los activan son conocidos como antagonistas beta-adrenérgicos o beta-bloqueantes. Dependiendo de la especificidad por receptores β_1 o β_2, los beta-bloqueantes son clasificados como no selectivos (cuando se unen con igual afinidad ambos receptores) o selectivos (cuando muestran una mayor afinidad por un determinado receptor).

Timolol, levobunolol, metipranolol y carteolol son ejemplos de beta-bloqueantes **no selectivos**, mientras que el betaxolol es un beta-bloqueante **selectivo**, con una mayor afinidad por receptores β_1.

Todos los beta-bloqueantes disminuyen la PIO disminuyendo la producción de humor acuoso en un 30-50% aproximadamente.

Un gran número de estudios han investigado los efectos de los beta-bloqueantes en el FSO, especialmente desde que se sugirió que el bloqueo de los receptores β_2 podía interferir con la vasodilatación endógena, lo cual podría afectar de forma negativa a la circulación ocular [113]. En la tabla 2 se resumen los hallazgos encontrados en la hemodinámica retrobulbar mediante EDC tras el tratamiento tópico con distintos beta-bloqueantes.

2.6.2.1. Timolol

Ha sido el primer beta-bloqueante utilizado de rutina en el tratamiento del glaucoma. Debido a que los beta-bloqueantes no selectivos pueden tener un potencial efecto vasoconstrictor, se han investigado extensamente los efectos del timolol en los lechos vasculares oculares. Estudios animales, investigaciones *in vitro* y ensayos clínicos incluyendo voluntarios sanos, pacientes hipertensos oculares, GPAA y GTN, no han sido lo suficientemente consistentes para indicar un efecto pernicioso del maleato de timolol en las circulaciones retinianas, coroideas o de la CNO.

Mientras algunos **estudios experimentales** en animales tratados con timolol han encontrado disminución del flujo sanguíneo coroideo [114], otros utilizando la misma técnica no encontraron cambios significativos o incluso mejoría [113].

En los estudios llevados a cabo en individuos **sanos** las medidas del flujo sanguíneo retrobulbar permanecen invariables [111,115].

En cuanto a los pacientes con **glaucoma**, en un estudio prospectivo en pacientes con GPAA tratados con timolol llevado a cabo por Lubeck et al [116], no se encontraron cambios significativos en la circulación de la CNO. En otros estudios, no se han detectado cambios en los parámetros hemodinámicos retrobulbares de pacientes con GTN o GPAA tratados con timolol [117-120]. Sólo en un estudio, se ha sugerido que el timolol puede estar asociado a un incremento significativo en el IR de la ACPC temporal [121] y, por lo tanto, a un empeoramiento del FSO. Bergstrand et al [122] observaron un incremento significativo en la VDF y un descenso también significativo en el IR de la ACR de 15 pacientes con GPAA después de un mes de tratamiento con timolol.

Se ha observado que las velocidades del flujo sanguíneo en la ACR medidas mediante EDC en pacientes con **HTO** tratados con timolol pueden aumentar [123]. Sin embargo, Bergstrand et al [122] no encuentran cambios hemodinámicos en las arterias retrobulbares de pacientes HTO tratados con timolol (Tabla 2).

2.6.2.2. Betaxolol

La hipótesis de que el betaxolol, un beta-bloqueante selectivo, pudiera mejorar el FSO evitando la vasoconstricción inducida por los agentes no selectivos ha llevado a muchos autores a investigar los efectos de este fármaco en varios lechos vasculares.

Mediante **estudios experimentales** se ha podido observar cómo el betaxolol es capaz de inhibir la reducción del flujo sanguíneo coroideo inducido por la inyección endotelina-1 en el vítreo de conejos albinos [124].

Schmetterer et al [111], no encontraron cambios estadísticamente significativos en el flujo sanguíneo coroideo pulsátil, ni en los parámetros hemodinámicos retrobulbares en **voluntarios sanos** tratados con betaxolol.

Respecto a los pacientes con **glaucoma**, Harris et al [125] no pudieron detectar cambios significativos en los parámetros de flujo de la AO ni de la ACR en 9 pacientes con GTN tratados con betaxolol durante 1 mes. Sin embargo, Harris et al en un estudio anterior pudo observar disminución del IR en los vasos retrobulbares de pacientes con GTN tratados con betaxolol [117]. En un estudio no enmascarado, sin grupo placebo control, se halló una disminución significativa del IR de la AO de 18 pacientes con

GTN después de 1 año de tratamiento con betaxolol [126]. En otro estudio prospectivo aleatorizado, el betaxolol redujo significativamente el IR de la ACR y de la ACPC temporal en 10 pacientes con GPAA después de 1 mes de tratamiento [121]. Erkin et al [127] también constataron una disminución del IR en la ACR y ACPC tras instilación de betaxolol.

En pacientes con **HTO** también se ha podido observar una mejoría de estos parámetros hemodinámicos en la ACR, medidos mediante EDC [123].

2.6.2.3. Levobunolol

Se trata de otro beta-bloqueante no selectivo con una característica única. Una vez administrado, es convertido por el epitelio corneal y el cuerpo ciliar en un metabolito activo polar conocido como dihidrolevobunolol. Se ha sugerido que debido a su polaridad puede estar inhibida su difusión hacia la retina y coroides, teóricamente induciendo menos vasoconstricción en estos lechos vasculares que otros beta-bloqueantes.

Estudios experimentales confirman que el levobunolol y su metabolito han sido encontrados en concentraciones estadísticamente significativas más bajas que el timolol en la retina, coroides y CNO [128].

El levobunol no influye en el flujo sanguíneo coroideo, de la CNO o retrobulbar después de una única instilación en **voluntarios sanos** [111].

En el estudio llevado a cabo por Altan-Yaycioglu et al [121] no se pudo encontrar cambios en los parámetros hemodinámicos de la AO, ACR o ACPC en pacientes con **glaucoma** (GPAA) tratados con levobunol.

No disponemos de datos con este fármaco en **HTO.**

2.6.2.4. Carteolol

El carteolol es un agente beta-bloqueante con actividad beta-agonista parcial, conocida como actividad simpaticomimética intrínseca (ASI). Aunque un beta-bloqueante con ASI teóricamente pueda disminuir la resistencia vascular periférica y mejorar el flujo sanguíneo, ningún dato definitivo apoya esta hipótesis. De la misma manera, la efectividad de la ASI del carteolol para mejorar el FSO es cuestionable.

El carteolol provoca un marcado incremento en la VSM y VDF de la AO de **pacientes normales** [129].

Altan-Yaycioglu et al [121] observaron un descenso del IR de la ACR de 10 pacientes con **glaucoma** (GPAA) tras la utilización de carteolol durante 1 mes. De igual modo Montanari et al [130] describen una disminución del IR de la ACPC.

Steigerwalt et al [123] describen un incremento significativo en la VSM y VDF de la ACR tras tratamiento con carteolol en pacientes **HTO,** al igual que con el timolol y betaxolol (Tabla 2).

Tabla 2. Resumen de los estudios disponibles acerca del efecto de la aplicación tópica de los beta-bloqueantes sobre el flujo sanguíneo ocular retrobulbar

Autor	Tipo de pacientes	Fármaco	Hallazgos significativos
Oruc [115]	Sanos	Timolol	Sin efecto
Schmetterer [111]	Sanos	Timolol	Sin efecto
Bergstrand [122]	**HTO**	**Timolol**	**Sin efecto**
Steigerwalt [123]	**HTO**	**Timolol**	**↑VSM ACR** **↑VDF ACR**
Harris [119]	GPAA	Timolol	Sin efecto
Galassi [120]	GPAA	Timolol	Sin efecto
Bergstrand [122]	GPAA	Timolol	↑VDF ACR ↓IR ACR
Evans [118]	GPAA	Timolol	Sin efecto
Altan-Yaycioglu [121]	GPAA	Timolol	↑IR ACPC
Schmetterer [111]	Sanos	Betaxolol	Sin efecto
Steigerwalt [123]	**HTO**	**Betaxolol**	**↑VSM ACR**
Erkin [127]	GPAA	Betaxolol	Sin efecto
Evans [118]	GPAA	Betaxolol	↓IR AO ↑ IR ACR y ACPC
Harris	GTN	Betaxolol	↓ IR AO, ACR y ACPC
Harris [125]	GTN	Betaxolol	Sin efecto
Turacli [126]	GTN	Betaxolol	↓ IR AO
Altan-Yaycioglu[121]	GPAA	Betaxolol	↓IR en ACR y ACPC
Schmetterer [111]	Sanos	Levobunolol	Sin efecto
Altan-Yaycioglu [121]	GPAA	Levobunolol	Sin efecto
Mizuki [129]	Sanos	Carteolol	↑VSM AO ↑VDF AO
Steigerwalt 123	**HTO**	**Carteolol**	**↑VSM ACR** **↑VDF ACR**
Altan-Yaycioglu [121]	GPAA	Carteolol	↓IR ACR
Montanari [130]	GPAA	Carteolol	↓ IR ACPC

GPAA: glaucoma primario de ángulo abierto; GTN: glaucoma de tensión normal; HTO: hipertensión ocular; VSM: velocidad sistólica máxima; VDF: velocidad diastólica final; IR: índice de resitencia; AO: arteria oftálmica; ACR: arteria central de la retina; ACPC: arterias ciliares posteriores cortas

2.6.3. ALPHA-AGONISTAS

2.6.3.1. Apraclonidina

La apraclonidina es un agonista α_2 relativamente selectivo con mínimos efectos adversos sistémicos de tipo cardiovascular. Disminuye la PIO reduciendo la producción de humor acuoso, sin alterar su flujo de salida. La presencia de receptores α_2 postsinápticos vasoconstrictores en el músculo liso vascular lleva a la posibilidad de que estos fármacos puedan comprometer el FSO.

En **pacientes sanos** se ha podido observar una disminución de las velocidades del flujo sanguíneo y un aumento del IR en la AO tras la administración de una dosis de apraclonidina al 1% [115].

En cuanto a los **glaucomas**, Avunduk et al [131] investigaron los efectos hemodinámicos retrobulbares tras la administración tópica de betaxolol, dorzolamida y apraclonidina en 22 pacientes diagnosticados de GPAA. Los pacientes que recibieron apraclonidina mostraron un descenso de la VSM y VDF en la AO estadísticamente significativo en comparación con los otros grupos.

No disponemos de información en **HTO.**

2.6.3.2. Brimonidina

La brimonidina es un potente agonista α que es 1000 veces más selectivo para los receptores α_2 que para los α_1.

Los estudios que han investigado el efecto de la brimonidina en el flujo sanguíneo retrobulbar de pacientes **normales e HTO**, no han podido demostrar cambios en este lecho vascular [132].

En un estudio de pacientes con **glaucoma** (GPAA) que recibieron brimonidina no se pudo encontrar un incremento del flujo sanguíneo de la CNO [133]. Schmidt et al [134] en un estudio prospectivo y aleatorizado en pacientes con GPAA tampoco pudieron evidenciar ningún efecto de la brimonidina sobre la dinámica del flujo sanguíneo en la ACR y las ACPC, así como ninguna alteración en la circulación coroidea.

2.6.4. ANÁLOGOS DE LAS PROSTAGLANDINAS

Los análogos de las prostaglandinas (PG) son el grupo farmacológico de más reciente aparición en el tratamiento del glaucoma. Todos ellos son análogos estructurales de la $PGF_2\alpha$ que requieren la presencia de receptores PGF-prostanoides (FP) para ejercer su efecto hipotensor. La actividad hipotensora de estos agentes en humanos parece ser predominantemente debida al aumento del drenaje uveoescleral del humor acuoso, y por lo tanto, el nivel de hipotensión alcanzado es independiente de la presión venosa epiescleral [135].

Las PG juegan un papel importante en la regulación local del flujo sanguíneo, habiéndose demostrado un potente efecto vasodilatador de las PGI_2 y PGE_2. La $PGF_2\alpha$ en general tiene un efecto constrictor en las arterias. Sin embargo, en algunas especies animales se ha demostrado un incremento del flujo sanguíneo a través de vasodilatación. Estos efectos pueden cambiar en función de las concentraciones del fármaco, características del lecho vascular, tamaño del vaso y la especie animal [136-138]. Dado que la $PGF_2\alpha$ es un conocido constrictor de algunos vasos sanguíneos (i.e. en el cerebro) [139] y que se ha observado que altas concentraciones de $PGF_2\alpha$ pueden causar constricción en las arterias oftálmica y ciliares de monos [136] *in vitro*, se considera importante investigar los efectos de los análogos de las PG en la vasculatura ocular. En la tabla 3 se resumen los hallazgos encontrados en la hemodinámica retrobulbar mediante EDC tras el tratamiento tópico con los distintos análogos de las PG.

2.6.4.1. Latanoprost

El latanoprost fue el primer análogo de PG utilizado con éxito en el manejo del glaucoma. Es un pro-fármaco que es inactivo hasta su hidrólisis enzimática en la córnea. Es un análogo de la $PGF_2\alpha$ que disminuye la PIO incrementando el flujo uveoescleral [140]. Dado que muchas prostaglandinas de forma natural tienen marcados efectos en el sistema cardiovascular, es presumible que las prostaglandinas sintéticas puedan ejercer efectos microvasculares en el ojo.

En **estudios experimentales** el latanoprost ha demostrado un aumento en el flujo sanguíneo de la CNO en monos y ratones [141,142]. Sin embargo, recientemente se ha observado que el latanoprost puede promover una contracción dosis-dependiente de las

arterias ciliares porcinas, así como no conseguir una relajación de vasos precontraídos con KCl o endotelina-1 [143].

Con respecto a la circulación retrobulbar, no se ha podido encontrar influencia del latanoprost en **voluntarios sanos** [144], aunque sí un aumento de la velocidad del flujo de la CNO medida mediante láser [145]. Sin embargo, Seong et al [146] no hallaron ningún cambio significativo en el flujo sanguíneo de la CNO tras una sola instilación de latanoprost en sujetos normales. Por otro lado, Geyer et al [147] observaron un incremento del FSOP a las 8 horas de administrar latanoprost en individuos sanos.

Nicolela et al [148] fueron los primeros en comparar los efectos del timolol y latanoprost tópico sobre la velocidad del flujo sanguíneo retrobulbar en 15 pacientes con **glaucoma**. El único cambio estadísticamente significativo observado con timolol fue una reducción de la VDF en la AO a las 12 horas después de la primera dosis en pacientes con GPAA. Ningún cambio se observó con latanoprost. Erkin et al [127] hallaron una disminución del IR de la ACR y ACPC en pacientes con GPAA en tratamiento con latanoprost. Harris et al [149] no pudieron demostrar ningún cambio en parámetros hemodinámicos retrobulbares en pacientes con GTN que utilizaron latanoprost. De igual modo, otros estudios tampoco han podido encontrar cambios en el flujo retrobulbar de pacientes con GTN o GPAA [85,150,151]. Por último, Koz et al [152] observaron una disminución del IR de la AO en pacientes con GPAA en tratamiento con latanoprost durante 6 meses.

En pacientes con **HTO**, Akarsu et al [85] no encontraron cambios en el flujo sanguíneo retrobulbar tras el tratamiento con latanoprost. Sin embargo, Koz et al [152] observaron una disminución del IR de la AO en pacientes con HTO en tratamiento con latanoprost durante 6 meses. En la misma línea, Georgopoulos et al [153] hallaron un aumento significativo del FSOP en pacientes HTO tratados con latanoprost.

Esta controversia en los resultados del efecto de latanoprost sobre el FSO puede ser explicada por diferencias a nivel metodológico entre estudios.

2.6.4.2. Travoprost

El travoprost es un pro-fármaco que es hidrolizado por esterasas en la córnea hacia un ácido activo que es estructuralmente similar al fluoprostenol y otros análogos de la $PGF_2\alpha$. Tiene mayor afinidad por los receptores FP que el latanoprost. El efecto

hipotensor de travoprost es explicado por el incremento del drenaje uveoescleral, de manera similar a otros análogos prostaglandínicos.

En un **estudio experimental** *in vitro,* Allemann et al describen que el travoprost parece no tener propiedades vasoconstrictoras en arterias ciliares porcinas aisladas [154].

Se ha descrito una reducción del IR y un aumento de las velocidades del flujo sanguíneo en la AO en **individuos sanos** tras la instilación de travoprost [155].

En un estudio realizado en pacientes con **HTO y glaucoma** se redujo de forma significativa el IR del ACR tras tratamiento con travoprost durante 6 meses [152].

Alagoz et al describen un aumento en la VDF de la ACR de pacientes diagnosticados de GPAA y tratados con travoprost durante 3 meses [156].

2.6.4.3. Bimatoprost

Recientemente ha sido introducida la prostamida bimatoprost, un compuesto relacionado con las PG, siendo demostrada su eficacia como agente hipotensor [157-159]. Se trata de una molécula sintética derivada de la anandamida que tiene una estructura y farmacología similar a la $PGF_2\alpha$. Aunque estructuralmente es parecida, presenta unas propiedades farmacológicas y farmacocinéticas únicas, distintas de las conocidas para los análogos de los receptores FP. Por ejemplo, son necesarias concentraciones 1000 veces más altas de bimatoprost que de $PGF_2\alpha$ para inducir movilización de calcio en las células que expresan receptores FP [160]. Además, estudios farmacológicos clínicos revelan que el bimatoprost, a diferencia del latanoprost, no es metabolizado significativamente, debido a la ausencia de ácidos grasos resultantes de su hidrólisis en la circulación sistémica después de la administración tópica ocular en voluntarios sanos [161].

El mecanismo por el cual las prostamidas ejercen su efecto hipotensor es todavía desconocido. En estudios clínicos recientes, bimatoprost es capaz de reducir la PIO de forma eficaz en pacientes resistentes al tratamiento con latanoprost, sugiriendo diferencias en el mecanismo de acción de prostamidas y agonistas del receptor de la $PGF_2\alpha$ [158,162]. Estos hallazgos, junto con otros resultados obtenidos en estudios moleculares del cuerpo ciliar y malla trabecular sugieren que el bimatoprost actúa de forma mixta, sobre la vía convencional de drenaje del humor acuoso y sobre el drenaje a nivel uveoescleral [163,164].

El bimatoprost ha mostrado ser un agente hipotensor más efectivo que el timolol [165]. Además se ha observado que es tan efectivo como el latanoprost o el travoprost [166,167], o capaz de conseguir un mejor control tensional que el latanoprost [168].

Se han encontrado distintos efectos del bimatoprost sobre el FSO, no habiendo consenso sobre el efecto vasoactivo de este fármaco.

En un **estudio experimental** realizado *in vitro* se ha podido observar cómo el bimatoprost ejerce un efecto vasoconstrictor sobre arterias ciliares porcinas, sin ser capaz de relajar estos vasos precontraídos con KCl o endotelina-1 [169].

En **sujetos sano**s tras una hora de la administración de bimatoprost se ha podido observar un aumento significativo de la VDF de la AO [155].

Al igual que con travoprost, Alagoz et al hallaron un aumento significativo de la VDF de la ACR en pacientes con GPAA tratados con bimatoprost durante 3 meses [156]. Por el contrario, en la gran mayoría de los estudios no se ha podido encontrar ningún efecto en la hemodinámica retrobulbar en pacientes con **HTO [152,170] o glaucoma** tratados con bimatoprost [151,152,155,170,171].

Estos resultados controvertidos acerca de los efectos del bimatoprost en la circulación ocular pueden ser explicados por diferencias entre los grupos de estudio y los períodos de tratamiento.

Tabla 3. Resumen de los estudios disponibles acerca del efecto de la aplicación tópica de los análogos de las prostaglandinas sobre el flujo sanguíneo ocular retrobulbar

Autor	Tipo de pacientes	Fármaco	Hallazgos significativos
Harris [144]	Sanos	Latanoprost	Sin efecto
Nicolela [148]	GPAA	Latanoprost	Sin efecto
Erkin [127]	GPAA	Latanoprost	↓IR ACR ↓IR ACPC
Harris [149]	GTN	Latanoprost	Sin efecto
Inan [150]	GPAA	Latanoprost	Sin efecto
Akarsu [85]	**HTO**	**Latanoprost**	**Sin efecto**
Zeitz [151]	GTN	Latanoprost	Sin efecto
Koz [152]	**HTO + GPAA**	**Latanoprost**	**↓IR AO**
Inan [155]	Sanos	Travoprost	↑VDF AO ↓IR AO ↑VSM ACR ↓IR ACR ↓IR ACPC
Koz [152]	**HTO + GPAA**	**Travoprost**	**↓IR ACR**
Alagoz [156]	GPAA	Travoprost	↑VDF ACR
Inan [155]	Sanos	Bimatoprost	↑VDF AO
Zeitz [151]	GTN	Bimatoprost	Sin efecto
Koz [152]	**HTO + GPAA**	**Bimatoprost**	**Sin efecto**
Akarsu [170]	**HTO + GPAA**	**Bimatoprost**	**Sin efecto**
Chen [171]	GTN	Bimatoprost	Sin efecto
Alagoz [156]	GPAA	Bimatoprost	↑VDF ACR

GPAA: glaucoma primario de ángulo abierto; GTN: glaucoma de tensión normal; HTO: hipertensión ocular; VSM: velocidad sistólica máxima; VDF: velocidad diastólica final; IR: índice de resistencia; AO: arteria oftálmica; ACR: arteria central de la retina; ACPC: arterias ciliares posteriores cortas

2.6.5. INHIBIDORES DE LA ANHIDRASA CARBÓNICA

2.6.5.1. Acetazolamida

La acetazolamida es un inhibidor de la anhidrasa carbónica (IAC) que se administra por vía sistémica para disminuir la PIO. Sus importantes efectos secundarios han llevado al desarrollo de IAC tópicos. Muchos investigadores han confirmado que la acetazolamida es capaz de incrementar el flujo sanguíneo cerebral de forma dosis-dependiente [172], lo cual, al menos en parte, puede ser atribuido a acidificación extracelular.

En un **estudio experimental** en conejos, se encontró que la acetazolamida puede producir un incremento en el flujo sanguíneo retiniano y coroideo [173].

Kerty et al [174] mostraron que, tras la inyección de 1 gramo intravenoso de acetazolamida, se producía un descenso estadísticamente significativo en la velocidad del flujo sanguíneo de la AO en **sujetos sanos**. Esto podría ser debido a la inducción de un mecanismo de autorregulación para mantener el FSO constante. Harris et al [175] observaron un descenso significativo del IR de la ACR cundo administraban CO_2 junto con acetazolamida oral. Las últimas evidencias en cuanto al uso de acetazolamida y FSO son limitadas, pero en general respaldan la capacidad del fármaco para aumentar el FSO. Los hallazgos retrobulbares son, de algún modo, controvertidos, mostrando descensos, incrementos o ausencia de cambio en el flujo sanguíneo de la AO.

2.6.5.2. Dorzolamida

La dorzolamida es un agente IAC de eficacia demostrada en tratamiento tópico oftalmológico para la reducción de la PIO [176]. Actúa inhibiendo la anhidrasa carbónica del cuerpo ciliar, provocando una disminución en la producción del humor acuoso.

En **estudios animales** no se ha encontrado influencia de la dorzolamida sobre el FSO [177].

En un estudio con **voluntarios sanos**, la dorzolamida no afectó de forma significativa a los parámetros hemodinámicos retrobulbares, sin embargo, aumentó los índices de velocidad del flujo sanguíneo retiniano [178]. Vogel y colaboradores sugieren un incremento del flujo sanguíneo coroideo por parte de la dorzolamida en individuos sanos [179].

En relación con los pacientes con **glaucoma**, un estudio en pacientes con GTN tratados con dorzolamida se observó una aceleración en el tiempo de tránsito arteriovenoso en arteriofluoresceingrafía (AFG), sin encontrar modificaciones significativas en el flujo sanguíneo de los vasos retrobulbares [180]. Martínez et al [181] midieron el efecto de la dorzolamida en la AO y ACR mediante EDC en pacientes sanos y con GPAA. Las medidas se tomaron basalmente y tras 2 horas de instilar dorzolamida al 2%. En la AO, mejoraron la VDF y el IR en los dos grupos de pacientes. En la ACR, aumentó la VSM en los pacientes glaucomatosos pero no en los sanos. Mejoraron la VDF y el IR en la ACR en los dos grupos. Harris et al [125], sin embargo no pudieron encontrar influencia de la dorzolamida en las velocidades del flujo de la ACR ni AO en pacientes con GTN. En el estudio que realizaron Avunduk et al [131] se comparaba el efecto de betaxolol, dorzolamida y apraclonidina en pacientes con GPAA. En el grupo de la dorzolamida el IR de la ACPC fue significativamente más bajo, sin ningún efecto sobre la AO ni la ACR. La VSM de la AO fue más alta en el grupo de la dorzolamida en comparación con los otros dos grupos. Igualmente, Galassi observó una disminución estadísticamente significativa del IR de la ACPC temporal [120]. En un estudio prospectivo, aleatorizado y enmascarado no se encontró correlación entre la dorzolamida y el FSO en un grupo de 47 pacientes con GPAA previamente no tratados [182]. Finalmente, en un estudio de pacientes con GTN, la dorzolamida no alteró los parámetros retrobulbares de flujo, pero sí produjo una reducción del tiempo de tránsito arteriovenoso en la retina superotemporal [149].

No hay datos al respecto en pacientes con **HTO.**

2.6.5.3. Brinzolamida

La brinzolamida es otro IAC tópico. Presenta una gran capacidad de acumulación en los glóbulos rojos, con una prolongada vida media en la sangre.

En un **estudio experimental** realizado en conejos se observó que la administración tópica de brinzolamida era capaz de aumentar significativamente el flujo sanguíneo en la CNO [183].

En un estudio, 30 **voluntarios sanos** fueron aleatorizados para el tratamiento con brinzolamida tópica o placebo durante 2 semanas. Este fármaco no mostró ningún efecto en la hemodinámica retrobulbar, aunque sí un acortamiento del tiempo de tránsito arteriovenoso [184]

Sampaolesi et al [133] estudiaron el efecto de betaxolol, brinzolamida y brimonidina en el FSO de 72 ojos con **glaucoma** mediante flujometría con láser doppler. Ningún fármaco mostró un efecto estadísticamente significativo sobre el flujo sanguíneo capilar de la CNO.

Tampoco hay datos en **HTO.**

1.6.6. COMBINACIONES FIJAS

En la tabla 4 se resumen los hallazgos encontrados en la hemodinámica retrobulbar mediante EDC tras el tratamiento tópico con las distintas combinaciones fijas disponibles en el mercado.

2.6.6.1. Combinación fija de timolol y dorzolamida

La dorzolamida y el timolol fueron combinados en una solución oftálmica para el tratamiento de pacientes con HTO o glaucoma. El fármaco incluye dos agentes que disminuyen la producción de humor acuoso.

En 2002, El Sherbini et al [185] en un **estudio experimental,** compararon los efectos vasoactivos de latanoprost y de la combinación fija de timolol y dorzolamida en arterias ciliares aisladas de cerdos. El latanoprost indujo una pequeña, aunque estadísticamente significativa, contracción de dichas arterias en comparación con la combinación fija.

En un estudio realizado en pacientes con **glaucoma** (GPAA), la combinación de timolol y dorzolamida, mostró un incremento significativo de la amplitud del pulso ocular medida como FSOP. Como se asume que el FSOP es una medida de flujo coroideo, estos resultados sugieren un efecto positivo en la circulación coroidea durante este tratamiento [186]. Existe otro estudio en pacientes con GPAA realizado por Harris y colaboradores [119], en el que se compara el flujo ocular, estimado a través de AFG, angiografía con verde de indocianina y Doppler, en pacientes tratados con Cosopt® (dorzolamida 2 % más timolol 0,5 %) vs timolol durante 1 mes. Se encontró que en el grupo de pacientes tratados con Cosopt®, aparecía una aceleración en el tiempo de tránsito arteriovenoso en AFG estadísticamente significativa, sin encontrarse diferencias en la perfusión yuxtapapilar coroidea ni en arterias retrobulbares. Martínez et al han comparado recientemente el efecto en la hemodinámica retrobulbar de latanoprost y de

la combinación dorzolamida/timolol en pacientes con GPAA previamente no tratados. Encontraron que únicamente la combinación fija era capaz de producir cambios en los parámetros hemodinámicos retrobulbares, produciendo un incremento de la VDF en la AO y ACPC y un descenso del IR en las mismas arterias [187]. Estos mismos autores, en un estudio que compara las combinaciones fijas de latanoprost/timolol y dorzolamida/timolol, describen que sólo esta última combinación mejoraba el FSO, con empeoramiento de dicho flujo por parte del latanoprot/timolol [188]. Uva et al [189] en un ensayo clínico prospectivo, aleatorizado y enmascarado compara la combinación timolol/dorzolamida con timolol más pilocarpina tras 4 semanas de tratamiento en 16 pacientes con glaucoma, encontrando disminución del IR y aumento de la VDF en la ACR por parte de timolol/dorzolamida, sin evidenciar cambios en la AO. Por último, tanto Siesky et al [190] como recientemente Januleviciene et al [191], también encuentran efectos beneficiosos de esta asociación fija sobre el flujo sanguíneo retrobulbar en pacientes con GPAA.

No hay estudios que valoren el efecto de esta combinación fija de fármacos en pacientes con **HTO.**

2.6.6.2. Combinación fija de timolol y brinzolamida

Este fármaco (Azarga®) actúa exclusivamente reduciendo la producción de humor acuoso con dos mecanismos moleculares diferentes sin actuar sobre el flujo de salida. Produce un descenso medio de 7,2-9,2 mmHg, similar al producido por la asociación fija dorzolamida/timolol [192].

No existe ninguna investigación de este fármaco sobre el FSO.

2.6.6.3. Combinación fija de timolol y brimonidina

Combigan® reduce fundamentalmente la producción de humor acuoso. Sin embargo, en la brimonidina existe un porcentaje de actuación en la que aumenta el flujo de salida por vía uveoescleral que se acentúa al emplear el fármaco de manera crónica [193]. Esta asociación farmacológica puede producir un descenso de PIO de 4,6-5,0 mmHg en pacientes con glaucoma o HTO [194].

Actualmente no se dispone de estudios que valoren la influencia del timolol y la brimonidina en asociación fija sobre el FSO.

2.6.6.4. Combinación fija de timolol y latanoprost

La combinación fija de latanoprost/timolol (Xalacom®) fue la primera combinación de análogo de prostaglandina/beta-bloqueante disponible en el mercado. Muchos estudios han mostrado el efecto hipotensor de este fármaco [195-201]. Como ya se ha comentado anteriormente, los resultados del efecto del timolol en los parámetros hemodinámicos oculares son controvertidos. Lo mismo ocurre con el latanoprost, el otro componente de esta combinación.

En un estudio prospectivo, aleatorizado en 32 ojos de pacientes con **glaucoma** (GPAA) se compara el efecto sobre la hemodinámica retrobulbar de la combinación fija latanoprost/timolol y dorzolamida/timolol. Mientras esta última combinación obtiene resultados favorables sobre el flujo sanguíneo retrobulbar, la combinación fija de latanoprost/timolol produce una disminución de la VDF y un incremento del IR en las ACPC [188]. Januleviciene et al [191] no encontraron ningún efecto estadísticamente significativo de la asociación fija latanoprost/timolol sobre la hemodinámica retrobulbar tras 12 meses de tratamiento en pacientes con GPAA. Siesky et al [190] tampoco hallaron variaciones en el flujo sanguíneo retrobulbar en pacientes con GPAA tratados con esta combinación de fármacos durante 4 semanas.

No disponemos de datos en **HTO.**

2.6.6.5. Combinación fija de timolol y travoprost

La eficacia hipotensora de la combinación fija travoprost/timolol (Duotrav®) ha sido demostrada [202,203]. Hasta la fecha no existe ningún estudio que analice la influencia de estos fármacos en combinación fija sobre el FSO.

2.6.6.6. Combinación fija de timolol y bimatoprost

Ganfort® es la presentación comercial de la asociación fija de bimatoprost (0,3mg/ml) y maleato de timolol (5mg/ml). Desde el punto de vista farmacológico esta preparación oftalmológica emplea un doble mecanismo de acción, la disminución de producción de humor acuoso (betabloqueante) y el aumento del flujo de salida a través de la malla trabecular y la vía uveoescleral (prostamida) [204]. Varios estudios han mostrado el efecto hipotensor ocular de este fármaco [204-207]. Se ha evidenciado que la asociación fija de bimatoprost/timolol consigue una mayor reducción de la PIO respecto a la mostrada por sus componentes individuales [207]. Los resultados del estudio de Hommer et al [208], diseñado para evaluar la seguridad y eficacia de la combinación fija de bimatoprost 0,03% y timolol 0,5% con el uso concomitante de los componentes por separado, mostraron que la asociación fija es tan eficaz reduciendo la PIO como la administración concomitante de sus componentes. Así mismo, la combinación fija mostró una menor propensión a producir hiperemia conjuntival, sugiriendo una mejor relación beneficio/riesgo.

No se han observado en los estudios clínicos reacciones adversas a medicamentos específicas para la combinación fija bimatoprost/timolol; estas reacciones adversas se han limitado a las comunicadas previamente para bimatoprost y timolol. La mayor parte de los efectos secundarios de la combinación fija bimatoprost/timolol son de tipo ocular, de intensidad leve y ninguno de ellos severos. En base a los datos clínicos, los efectos secundarios más frecuentemente comunicados fueron hiperemia conjuntival (no de origen inflamatorio) [209], sensación de cuerpo extraño, sensación de escozor, prurito y crecimiento de las pestañas [208]. Como se ha comentado anteriormente, parece ser que la tasa y porcentajes de efectos adversos disminuye sustancialmente a favor de la combinación fija respecto con el empleo conjunto de sus componentes. Este hecho representa un valor añadido al empleo de la combinación fija bimatoprost/timolol, circunstancia que, unida al hecho de que han evidenciado una eficacia hipotensora similar a la obtenida con el uso concomitante de sus compuestos, determina un claro beneficio en su uso clínico.

Como ya se ha ido exponiendo con anterioridad, los resultados del efecto del timolol en los distintos parámetros hemodinámicos oculares son controvertidos [115,117,119-123,130,148]. Lo mismo ocurre con el bimatoprost, el otro componente de esta combinación [151,152,155,156,170,171].

No existe hasta la fecha ningún estudio que analice el efecto de Ganfort® sobre el FSO.

En resumen, la evaluación de cualquier medicación antiglaucomatosa debería no sólo analizar la eficacia para reducir la PIO, sino también considerar su potencial efecto en el FSO, siendo deseable, al menos, un efecto neutro sobre la hemodinámica ocular.

Tabla 4. Resumen de los estudios disponibles acerca del efecto de la aplicación tópica de las combinaciones fijas sobre el flujo sanguíneo ocular retrobulbar

Autor	Tipo de pacientes	Fármaco	Hallazgos significativos
Martínez [188]	GPAA	Latanoprost/timolol	↓VDF ACPC ↑IR ACPC
Januleviciene [191]	GPAA	Latanoprost/timolol	Sin efecto
Siesky [190]	GPAA	Latanoprost/timolol	Sin efecto
?	?	Travoprost/timolol	?
?	**?**	**Bimatoprost/timolol**	**?**
Martínez [188]	GPAA	Dorzolamida/timolol	↑VDF AO ↑VDF ACPC ↓IR AO ↓IR ACPC
Harris [119]	GPAA	Dorzolamida/timolol	Sin efecto
Martínez [187]	GPAA	Dorzolamida/timolol	↑VDF AO ↑VDF ACPC ↓IR AO ↓IR ACPC
Uva [189]	GPAA	Dorzolamida/timolol	↑VDF ACR ↓IR ACR
Januleviciene [191]	GPAA	Dorzolamida/timolol	↑VSM AO ↑VDF AO ↑VSM ACR ↑VDF ACR ↓IR ACR
Siesky[3]	GPAA	Dorzolamida/timolol	↑VDF ACR ↓IR ACR ↑VSM ACPC ↑VDF ACPC
?	?	Brimonidina/timolol	?
?	?	Brinzolamida/timolol	?

GPAA: glaucoma primario de ángulo abierto; VSM: velocidad sistólica máxima; VDF: velocidad diastólica final; IR: índice de resistencia; AO: arteria oftálmica; ACR: arteria central de la retina; ACPC: arterias ciliares posteriores cortas.

OBJETIVOS

3. OBJETIVOS

El objetivo primario de esta tesis doctoral es valorar de forma prospectiva mediante EDC el efecto de la administración tópica de la combinación fija bimatoprost (0,3mg/ml)/timolol (5mg/ml) en el flujo sanguíneo retrobulbar de pacientes hipertensos oculares.

A continuación se citan los objetivos concretos:

1. Determinar si la EDC realizada mediante el ecógrafo Toshiba Aplio SSA-770A es un procedimiento reproducible para valorar los parámetros hemodinámicos de la AO, la ACR y las ACPC en pacientes hipertensos oculares.
2. Evaluar el efecto de la administración tópica una vez al día de la combinación fija bimatoprost/timolol sobre los parámetros hemodinámicos de la AO y la ACR tras 12 semanas de tratamiento en pacientes con HTO
3. Evaluar el efecto de la administración tópica una vez al día de la combinación fija bimatoprost/timolol sobre la agudeza visual mejor corregida (AVMC), el grosor corneal central (GCC), el grosor de la capa de fibras nerviosas retinianas (CFNR), la tensión arterial sistólica (TAS), tensión arterial diastólica (TAD) y la frecuencia cardíaca (FC) tras 12 semanas de tratamiento en pacientes con HTO
4. Valorar la posible correlación entre el grado de reducción de la PIO a las 12 semanas de tratamiento y las modificaciones objetivas en los parámetros hemodinámicos en la AO y ACR.
5. Analizar la posible correlación entre las características basales de los pacientes hipertensos oculares y los cambios hemodinámicos obtenidos en la AO y ACR tras 12 semanas de tratamiento con bimatoprost/timolol.
6. Valorar la posible correlación entre las características basales de los pacientes hipertensos oculares y los parámetros hemodinámicos de la AO y ACR antes de iniciar el tratamiento.

PACIENTES Y MÉTODOS

4. PACIENTES Y MÉTODOS

4.1. SELECCIÓN DE LOS PACIENTES

4.1.1. RECLUTAMIENTO DE LOS PACIENTES

Pacientes consecutivos diagnosticados de HTO en la consulta de Glaucoma del Hospital Ramón y Cajal entre el 3 de noviembre de 2008 y el 23 de marzo de 2009 fueron remitidos para su valoración. Tras la realización de una historia clínica y exploración oftalmológica completas y la comprobación del cumplimiento de los criterios de inclusión se propuso a los pacientes la participación en el presente estudio. Sólo se consideró un ojo de cada sujeto remitido, de tal modo que si los dos ojos eran candidatos, se eligió uno de forma aleatoria, aunque todas las exploraciones y pruebas fueron realizadas de forma bilateral. El número de pacientes reclutados fue de 30.

4.1.2. CRITERIOS DE INCLUSIÓN

Todos los sujetos debían de cumplir los siguientes criterios de inclusión:

- Pacientes, que tras haber recibido información sobre el diseño, los fines del estudio, los posibles riesgos que de él pueden derivarse, y de que en cualquier momento pueden denegar su colaboración, otorguen por escrito su consentimiento para participar en el estudio.
- Edad mayor de 18 años
- AVMC igual o superior a 20/30
- PIO mayor de 21 mmHg en tres ocasiones separadas sin tratamiento
- Exploración del nervio óptico clínicamente normal
- Campos visuales dentro de la normalidad en al menos dos ocasiones consecutivas con el campímetro Humphrey, test 24-2 estrategia SITA estándar.

4.1.3. CRITERIOS DE EXCLUSIÓN

- Historia previa de láser, cirugía intraocular o lesiones oculares severas
- Oclusión de vasos retinianos, historia de neuropatía óptica o cualquier patología que pueda interferir en la realización o interpretación de los campos visuales.
- Alteraciones en el campo visual
- PIO media > 30 mmHg
- Retinopatía diabética preproliferativa o proliferativa
- Ametropías esféricas elevadas > 5 dioptrías y astigmatismos > 3 D
- Tratamiento sistémico con agentes β-bloqueantes, inhibidores de la enzima conversora de angiotensina (IECA) o calcio-antagonistas.
- Patología cardiovascular
- Embarazo o planificación de quedarse embarazada durante el transcurso del estudio
- Lactancia
- Intolerancia o contraindicación al fármaco en estudio

4.2. TIPO DE ENSAYO CLÍNICO Y DISEÑO

Se trata de un ensayo clínico en fase IV con un principio activo de una especialidad farmacéutica en las condiciones de uso autorizadas. Es un estudio unicéntrico, doble ciego, aleatorizado, prospectivo y controlado con placebo. El ensayo fue aprobado por el Comité Ético de Investigación del Hospital Ramón y Cajal con el código HTO-RYC-1 y por la Agencia Española del Medicamento y Productos Sanitarios (AEMPS) [Eudra CT: 2008-001231-34]. Se trata de un estudio independiente (promotor: Dra. Gema Rebolleda).

Se realizó un proceso de aleatorización simple por el que los pacientes fueron asignados a recibir bien el tratamiento con Ganfort® (bimatoprost/timolol) o el placebo en una proporción 1:1. La secuencia de aleatorización fue generada en la Unidad de Bioestadística Clínica del Hospital Ramón y Cajal utilizando el software STATA 9.0. La lista de aleatorización se ocultó mediante la utilización de sobres sellados y opacos que contenían el código de tratamiento asignado. Dado el limitado tamaño de la muestra no se realizó una aleatorización por bloques para evitar desenmascarar la secuencia de aleatorización en cada bloque.

Se utilizaron envases idénticos tanto para el fármaco en estudio como para el placebo y se etiquetaron como muestras de ensayos clínicos de acuerdo a lo establecido en el RD 223/2004.

4.3. DESCRIPCIÓN DEL TRATAMIENTO

4.3.1. TRATAMIENTO A:

- Composición: bimatoprost (0,3mg/ml) y maleato de timolol (5mg/ml)
- Dosis por sujeto: una gota cada 24 horas por la noche, durante 12 semanas
- Vía de administración: tópica ocular

4.3.2. TRATAMIENTO B:

- Composición: cloruro sódico 0,9 %
- Dosis por sujeto: una gota cada 24 horas por la noche, durante 12 semanas
- Vía de administración: tópica ocular

4.4. DESARROLLO DEL ESTUDIO

A los pacientes hipertensos oculares que cumplían criterios de inclusión se les ofreció entrar en el protocolo del estudio tras firmar un consentimiento informado que explicaba la naturaleza y objetivos del proyecto de investigación. A todos los pacientes se les explicaron los conocimientos actuales sobre la etiopatogenia del glaucoma y la HTO, la importancia de la PIO en la aparición y desarrollo de esta enfermedad, así como la aparición de nuevos factores patogénicos como lo vasculares y las razones que conducen a encontrar fármacos que mejoren el FSO. También se les comunicó los posibles efectos secundarios del tratamiento con el fármaco en estudio. Se intentó emplear un lenguaje sin tecnicismos y evitar influir sobre la decisión del paciente. Se especificó que la atención médica no sufriría deterioro alguno si el paciente decidía rehusar entrar en el estudio o abandonarlo en cualquier momento.

4.4.1. HISTORIA CLÍNICA Y EXPLORACIONES REALIZADAS

En la primera visita o visita basal a cada paciente se le realizó una **historia clínica** completa que constaba de:

- Datos epidemiológicos
- Antecedentes personales sistémicos
- Antecedentes personales oftalmológicos
- Antecedentes familiares de enfermedades oculares

En esta misma visita, a todos los pacientes se les realizó una **exploración oftalmológica** completa que incluía:

- AVMC en cada ojo.
- Perimetría estática automática estandarizada con el campímetro Humphrey (Humphrey Field Analyser 750, Zeiss/Humphrey Systems, Dublin, CA): test 24-2 con estrategia SITA (Swedish Interactive Threshold Algorithm) estándar en ambos ojos. El parámetro utilizado para el análisis de datos fue el valor de la desviación media (DM)
- Biomicroscopía del segmento anterior
- PIO mediante tonometría de aplanación de Goldmann
- Espesor corneal central mediante paquimetría ultrasónica
- Estudio del ángulo mediante gonioscopia con lente de tres espejos de Goldmann
- Exploración del fondo de ojo mediante oftalmoscopía indirecta
- Valoración de la cabeza del nervio óptico mediante biomicroscopía con lente de no contacto
- Estudio con tomografía de coherencia óptica con StratusOCT® (Carl Zeiss Meditec, Dublín, CA) de la CFNR mediante el protocolo de adquisición "Fast RNFL Thickness". Para la obtención de datos se empleó el protocolo "RNFL Thickness Average". El parámetro utilizado para el análisis de datos fue el valor medio de la CFNR para los 360º. La mínima intensidad de la señal exigida fue 6.
- Ecografía Doppler Color de la AO, ACR y ACPC.

Aparte de la exploración oftalmológica, a todos los pacientes se les registró en consulta la TAS, TAD y FC.

Tres pacientes se encontraban bajo tratamiento con fármacos tópicos hipotensores. A estos pacientes se les aplicó un período de lavado (según las pautas establecidas por la Sociedad Europea de Glaucoma en 2006) antes de realizar las exploraciones correspondientes a la primera visita:

Tipo de fármaco	**Fármaco estándar**	**Período de lavado**
Colinérgicos	Pilocarpina	3 días
IAC	Dorzolamida	1 semana
B-bloqueantes	Timolol	4 semanas
α_2-agonistas	Brimonidina	5 semanas
Análogos prostaglandinas	Latanoprost	8 semanas

IAC: inhibidores de la anhidrasa carbónica

4.4.2. SEGUIMIENTO

Tras su inclusión, los pacientes fueron distribuidos de forma aleatoria en dos grupos de tratamiento, de tal forma que un grupo se instilaría 1 gota de bimatoprost/timolol cada 24 horas y el otro grupo 1 gota de placebo también cada 24 horas, intentando incidir en que se administraran el tratamiento aproximadamente a la misma hora del día (22:00 horas). En consulta, el investigador le explicó a cada paciente cómo instilarse la gota y les dio una pauta por escrito.

Después de la visita inicial, los pacientes fueron revisados a las 12 semanas, en cuyo momento se les repitió la exploración de la primera visita, excepto la perimetría estática y el registro ecográfico de las ACPC. Asimismo, se evaluaron los posibles efectos secundarios aparecidos durante el período de tratamiento.

4.5. ECOGRAFÍA DOPPLER COLOR

La exploración retrobulbar con EDC se llevó a cabo con el ecógrafo Toshiba Aplio SSA-770A (Toshiba Medical Systems, Zoetermeer, Holanda), utilizando una sonda lineal de 7,5 MHz. Se realizó con el paciente en posición de decúbito supino, con los ojos cerrados y la cabeza inclinada 30º aproximadamente. Se le indicaba al paciente que intentara mantener la mirada al frente. A continuación el transductor se aplica suavemente sobre el párpado superior previa colocación de gel conductor, evitando aplicar presión sobre el ojo que pudiera disminuir las velocidades del flujo y así falsear las mediciones [80]. De forma rutinaria, el examen comienza con la localización de la imagen hiporreflectiva del nervio óptico en modo B, el cual supone una referencia anatómica muy útil para la localización e identificación de los vasos sanguíneos retrobulbares. Seguidamente, y mediante el modo doppler color se procede a identificar la arteria oftálmica, que se encuentra aproximadamente a unos 10-15 mm detrás del globo ocular, nasal y ligeramente superior al nervio óptico. Para la medición de esta arteria se utilizó una ventana de examen de 5 mm. La ACR se localiza dentro de la porción retrolaminar del nervio óptico, a 2-3 mm del globo ocular, utilizando en este caso una ventana de examen de 1,5 mm. Las ACPC se localizaron al lado nasal y temporal del nervio óptico a 2-3 mm del globo, utilizando en este caso también una ventana de examen de 1,5 mm. Dado que se trata de vasos de poco calibre y trayecto muy corto resulta difícil su correcta visualización y la obtención de la dirección del flujo sanguíneo, y consecuentemente aplicar el ángulo de insonación.

Se utilizó el modo "power doppler", el cual intensifica la señal, cuando se consideró necesario para una mejor localización de las arterias. Seguidamente se obtienen ondas velocimétricas sucesivas para cada arteria, de tal modo que cuando se adquieren dos o tres ondas velocimétricas consecutivas con una clara definición del pico sistólico y del mínimo diastólico se procede a congelar la imagen. La onda velocimétrica de la AO presenta una forma típica, con un pico sistólico máximo marcado, una incisura dícrota en relación con el cierre de la válvula aórtica y una declinación suave de flujo diastólico (figura 4). Sin embargo, las ondas velocimétricas de la ACR y ACPC muestran un menor ascenso y descenso de la velocidad por tratarse de arterias de menor resistencia (figura 5 y 6). Todas las ondas velocimétricas fueron obtenidas tras la corrección del ángulo, de tal manera que éste siempre estuviera comprendido entre valores de 40º y 60º. Ángulos por encima de 60º infraestiman la

velocidad del flujo, y ángulos por debajo de 40º la sobreestiman. Para realizar esta corrección es necesario visualizar la dirección del vaso; es por esto por lo que las ACPC pueden arrojar datos erróneos en cuanto a las velocidades del flujo sanguíneo [81]. Posteriormente a que el examinador posicione el cursor delimitando las ondas velocimétricas, el software del ecógrafo de forma automática procede a realizar el análisis espectral de dichas ondas, obteniendo las mediciones de la VSM, la VDF y el IR de Pourcelot según la fórmula: IR = (VSM-VDF)/VSM. La VSM se define como la velocidad más alta durante la fase sistólica del ciclo cardíaco y la VDF como la mínima velocidad del flujo al final de la fase diastólica, antes del próximo ciclo cardíaco. El resultado final de cada medición para cada paciente corresponde con la media aritmética de la suma de cada medición en tres registros independientes entre sí. El intervalo de tiempo entre cada registro de un mismo vaso fue de 5 minutos. La exploración fue llevada a cabo siempre por un mismo examinador (CGG).

Figura 4. Registro de la onda velocimétrica de la arteria oftálmica. Se observa un pico sistólico máximo marcado, una incisura dícrota y una declinación suave del flujo diastólico.

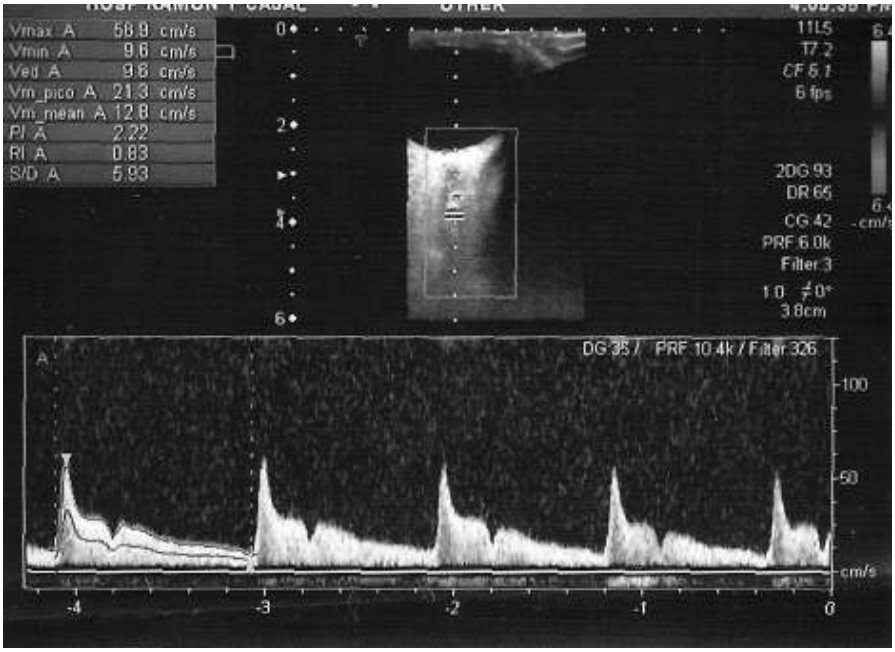

Figura 5. Registro de la onda velocimétrica de la arteria central de la retina. Muestra un menor ascenso y descenso de la velocidad.

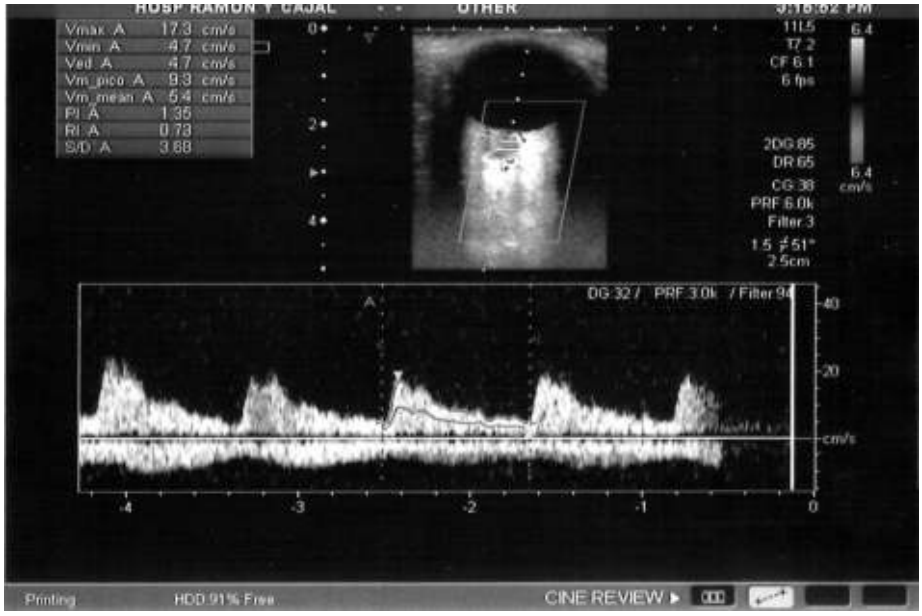

Figura 6. Registro de la onda velocimétrica de una arteria ciliar posterior corta nasal. Muestra un menor ascenso y descenso de la velocidad.

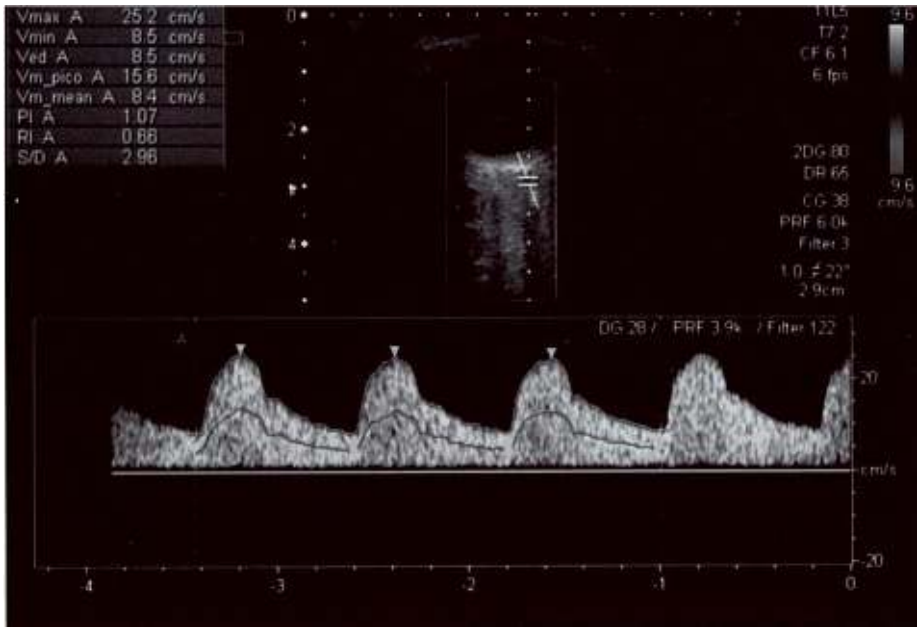

4.6. ESTADÍSTICA

La estadística se realizó utilizando el programa SPSS 13.0 para Windows (Chicago, Illinois). Las comparaciones de variables cualitativas entre el grupo de pacientes tratados con bimatoprost/timolol y los tratados con placebo se realizaron mediante la **prueba de Chi cuadrado** o cuando el valor esperado lo requiera, mediante la **prueba exacta de Fisher**.

Para conocer el tipo de distribución que seguían las variables basales se aplicó el **test de Kolmogorov-Smirnov**. Tras la realización de dicho test se asumió que las variables cuantitativas de la muestra seguían una distribución normal. Es por ello que se utilizó la **prueba *t* de Student para muestras independientes** para la comparación basal de las variables cuantitativas.

Para valorar la reproducibilidad del ecógrafo Toshiba Aplio SSA-770A en la obtención de parámetros hemodinámicos en la AO y ACR se utilizó el cálculo del **coeficiente de correlación intraclase (CCI).** El CCI es el índice más apropiado para cuantificar la concordancia entre diferentes mediciones de una variable numérica. Dicho coeficiente estima el promedio de las correlaciones entre todas las posibles ordenaciones de los pares de observaciones disponibles. Como toda proporción, los valores del CCI pueden oscilar entre 0 y 1, de modo que la máxima concordancia posible corresponde a un valor de CCI = 1. En este caso, toda la variabilidad observada se explicaría por las diferencias entre sujetos y no por las diferencias entre los métodos de medición o los diferentes observadores. Por otro lado, el valor CCI = 0 se obtiene cuando la concordancia observada es igual a la que se esperaría que ocurriera sólo por azar (Tabla 5). Para analizar la reproducibilidad también se calculó el **coeficiente de variación (CV),** el cual es una medida de dispersión muy útil y que corresponde al cociente entre la desviación estándar y la media. El CV es típicamente menor que 1 (100%), y si toma un valor mayor a 1,5 (150%) hay que buscar posibles fuentes de heterogeneidad en los datos.

Con el objetivo de valorar el efecto de la aplicación de bimatoprost/timolol sobre las variables a estudio a las 12 semanas de tratamiento se planteó un **modelo de regresión lineal múltiple.** En dicho modelo, la variable dependiente fue cada uno de los parámetros a examen a las 12 semanas de tratamiento y las independientes la puntuación inicial de tales parámetros y el instilarse el tratamiento (Bimatoprost/Timolol) o el placebo, con el fin de observar si el fármaco a estudio es

capaz de modificar las variables examinadas. El valor obtenido (coeficiente de regresión) representa el efecto medio del tratamiento sobre el parámetro analizado. Una aproximación conceptual sería que el coeficiente de regresión corresponde a la diferencia a las 12 semanas entre los valores del grupo tratado con bimatoprost/timolol y los del grupo placebo, corregida por las puntuaciones iniciales de cada valor.

El estudio de correlación entre la reducción de la PIO y los parámetros hemodinámicos retrobulbares a las 12 semanas en el grupo de tratamiento se llevó a cabo mediante el **coeficiente de correlación de Spearman (rho de Spearman).**

El análisis de correlación en el grupo tratado con bimatoprost/timolol entre distintas características basales y la variación de los parámetros hemodinámicos retrobulabres a las 12 semanas igualmente se realizó mediante el coeficiente de correlación de Spearman.

Por último, la posible correlación en el momento basal entre características y datos exploratorios y parámetros hemodinámicos retrobulbares se investigó también con el coeficiente de correlación de Spearman.

Tabla 5. Valoración de la concordancia según los valores del coeficiente de correlación intraclase (CCI).

Valor del CCI	Fuerza de concordancia
>0,90	Muy Buena
0,71-0,90	Buena
0,51-0,70	Moderada
0,31-0,50	Mediocre
<0,30	Mala o Nula

RESULTADOS

5. RESULTADOS

5.1. CARACTERÍSTICAS DE LOS PACIENTES INCLUIDOS

Treinta y seis pacientes diagnosticados de HTO fueron remitidos desde el Servicio de Glaucoma para valoración. De estos, seis fueron excluidos del estudio. Una mujer fue excluida por haber sido tratada previamente de una lesión retiniana regmatógena mediante fotocoagulación con láser argón. Un paciente varón no fue incluido en el estudio por presentar una miopía de -6 dioptrías. Una paciente mujer fue excluida por intención de quedarse embarazada durante el transcurso del estudio. Otra mujer no se incluyó por presentar drusas del nervio óptico con leves alteraciones campimétricas asociadas. Por último, un varón y una mujer fueron excluidos del estudio por tratamiento sistémico concomitante con IECA.

Por tanto, un total de 30 pacientes fueron incluidos en el estudio. Sus principales características demográficas están recogidas en la tabla 6. Fueron 17 mujeres y 13 varones, con una edad media de 62,13 (desviación estándar [DE] 10,99), rango de 36 a 76 años. Todos ellos de raza blanca. Fueron estudiados 13 ojos derechos y 17 izquierdos.

Como se ha comentado más arriba, por medio de un proceso de aleatorización simple se generaron dos grupos. En el primero de ellos, que a partir de ahora llamaremos Grupo Tratamiento, los pacientes recibieron tratamiento con Ganfort® (bimatoprost/timolol), y en el segundo, Grupo Placebo, tratamiento con cloruro sódico 0,9%. A continuación, en las tablas 7 y 8, se detallan las características basales de todos los pacientes en conjunto y de ambos grupos por separado, respectivamente. No existieron diferencias estadísticamente significativas en estas características basales entre los dos grupos.

Tabla 6. Características demográficas de los pacientes del estudio

Paciente	Sexo	Edad (años)	Ojo
1	V	66	Izquierdo
2	V	76	Izquierdo
3	M	48	Derecho
4	V	36	Derecho
5	M	65	Izquierdo
6	M	58	Izquierdo
7	M	74	Izquierdo
8	V	61	Derecho
9	V	71	Izquierdo
10	M	55	Derecho
11	V	73	Derecho
12	M	47	Derecho
13	M	69	Izquierdo
14	M	60	Derecho
15	M	59	Derecho
16	V	67	Izquierdo
17	V	74	Izquierdo
18	M	65	Izquierdo
19	V	40	Izquierdo
20	M	43	Izquierdo
21	M	67	Derecho
22	V	52	Derecho
23	V	60	Izquierdo
24	V	55	Izquierdo
25	M	68	Izquierdo
26	V	76	Derecho
27	M	67	Izquierdo
28	M	71	Derecho
29	V	63	Derecho
30	M	48	Izquierdo

Tabla 7. Características basales de los pacientes del estudio. La edad, TAS, TAD, FC, AVMC, PIO, GCC, DM, grosor de CFNR, VSM, VDF e IR se proporcionan como la media, desviación estándar y el rango.

	Media	DE	Rango
Edad (años)	62,13	10,99	36-76
TAS (mmHg)	138,13	9,28	125-157
TAD (mmHg)	85,03	4,83	76-95
FC (pulsaciones/min)	63,90	3,63	55-72
AVMC (escala decimal)	0,91	0,091	0,7-1
PIO (mmHg)	23,20	1,44	21-26
GCC (micras)	576,85	25,87	520-630
DM (dB)	+ 1,29	0,54	-1,03-1,92
Grosor CFNR (micras)	100,58	8,25	86,50-117,30
VSM AO (cm/seg)	46,12	12,65	20,50-78,10
VDF AO (cm/seg)	10,99	3,75	3,80-18,70
IR AO	0,76	0,03	0,65-0,90
VSM ACR (cm/seg)	17,61	5,14	9,70-26,50
VDF ACR (cm/seg)	4,44	1,79	2,40-9,20
IR ACR	0,72	0,04	0,60-0,80
VSM ACPC (cm/seg) • **Nasales** • **Temporales**	 11,12 10,91	 3,75 3,48	 6,9-16,5 6,7-15,3
VDF ACPC (cm/seg) • **Nasales** • **Temporales**	 2,73 2,66	 1,03 1,13	 1,7-5,5 1,9-5,1
IR ACPC • **Nasales** • **Temporales**	 0,63 0,64	 0,05 0,05	 0,52-0,70 0,51-0,68

DE: desviación estándar; TAS: tensión arterial sistólica; TAD: tensión arterial diastólica; FC: frecuencia cardíaca; AVMC: agudeza visual mejor corregida; PIO: presión intraocular; GCC: grosor corneal central; DM: defecto medio; CFNR: capa de fibras nerviosas de la retina; VSM: velocidad sistólica máxima; VDF: velocidad diastólica final; IR: índice de resistencia; AO: arteria oftálmica; ACR: arteria central de la retina; ACPC: arterias ciliares posteriores cortas

Tabla 8. Características basales del Grupo Tratamiento y Grupo Placebo. La edad, TAS, TAD, FC, AVMC, PIO, GCC, DM, grosor de CFNR, VSM, VDF e IR se proporcionan como la media (desviación estándar).

	Grupo Tratamiento	Grupo Placebo	P
Nº ojos	15	15	1
Edad media (años)	61,49 (11,28)	62,81 (11,76)	0,857*
Sexo • Mujeres • Varones	 8 (53%) 7 (47%)	 9 (60%) 6 (40%)	0,713†
TAS (mmHg)	136,20 (9,79)	134,06 (8,95)	0,533*
TAD (mmHg)	81,26 (4,77)	82,30 (5,04)	0,758*
FC (pulsaciones/min)	66,8 (3,84)	65,7 (3,55)	0,770*
AVMC (escala decimal)	0,92 (0,094)	0,91 (0,091)	0,807*
PIO (mmHg)	23,33 (1,44)	23,06 (1,48)	0,735*
GCC (micras)	574,53 (31,86)	579,18 (27,13)	0,695*
DM (dB)	1,36 (0,61)	1,22 (0,52)	0,204*
Grosor CFNR (micras)	101,41 (6,51)	99,75 (9,86)	0,340*
VSM AO (cm/seg)	43,38 (11,02)	45,73 (7,91)	0,152*
VDF AO (cm/seg)	10,04 (4,68)	10,88 (2,84)	0,468*
IR AO	0,75 (0,04)	0,76 (0,07)	0,819*
VSM ACR (cm/seg)	18,12 (3,94)	16,95 (4,56)	0,275*
VDF ACR (cm/seg)	4,28 (1,27)	4,60 (1,89)	0,771*
IR ACR	0,73 (0,04)	0,72 (0,02)	0,428*

TAS: tensión arterial sistólica; TAD: tensión arterial diastólica; FC: frecuencia cardíaca; AVMC: agudeza visual mejor corregida; PIO: presión intraocular; GCC: grosor corneal central; DM: defecto medio; CFNR: capa de fibras nerviosas de la retina; VSM: velocidad sistólica máxima; VDF: velocidad diastólica final; IR: índice de resistencia; AO: arteria oftálmica; ACR: arteria central de la retina

* Prueba t de Student

† Prueba de chi cuadrado

5.2. REPRODUCIBILIDAD DE LA ECOGRAFÍA DOPPLER COLOR (TOSHIBA APLIO SSA-770)

Aunque en diversos estudios se ha podido demostrar una buena reproducibilidad de la EDC en la medición de parámetros hemodinámicos retrobulbares [77,79-83], que mejora con la experiencia del examinador y de forma intraobservador [84], no hay estudios al respecto en población hipertensa ocular y utilizando el Ecógrafo Toshiba Aplio SSA-770A.

De forma adicional, para que los resultados del estudio presente tengan validez es necesario hacer un análisis previo de la reproducibilidad de la técnica utilizada en la obtención de datos.

Para el análisis de la reproducibilidad se utilizaron las medidas basales de los parámetros hemodinámicos retrobulbares de la AO, ACR y ACPC de los 30 pacientes hipertensos oculares que se incluyeron en el estudio. Se efectuaron tres mediciones independientes de VSM, VDF e IR en AO, ACR y ACPC, con una separación entre medidas del mismo vaso de 5 minutos. La exploración fue llevada a cabo siempre por un único examinador (CGG).

La reproducibilidad en la obtención de parámetros hemodinámicos retrobulbares se evaluó mediante el cálculo del **coeficiente de variación (CV)** y el **coeficiente de correlación intraclase (CCI)** en cada arteria y para cada uno de dichos parámetros (tabla 9).

En general, para la AO y ACR se obtuvieron valores de CCI mayores de 0,70, lo que se traduce en una buena reproducibilidad de la técnica en estas arterias (tabala 5). Se observa una muy buena concordancia de las medidas de la VSM (CCI=0,90; CV=36%) e IR (CCI=0,93; CV=6,5%) en la AO, sin embargo la reproducibilidad de las mediciones es algo menor en la ACR, con una mayor variabilidad de los datos obtenidos, lo cual podemos apreciar también en la mayor amplitud de los intervalos de confianza. No obstante, el CCI es mayor de 0,70 en todos los parámetros obtenidos en la ACR, por lo que se puede presuponer una buena reproducibilidad de la EDC en esta arteria.

La reproducibilidad de las ACPC resultó ser menor que la obtenida para la AO y ACR, definiéndola como moderada (tabla 5) ya que el valor del CCI oscilo de 0,67 a 0,57 en todas sus medidas (inferior a 0,7).

Por ser las mediciones en las ACPC menos reproducibles, se decidió no incluirlas en el análisis de datos del estudio, ya que podrían falsear los resultados.

Tabla 9. Reproducibilidad intraobservador de las medidas obtenidas en la arteria oftálmica, arteria central de la retina y arterias ciliares posteriores cortas

	Rango	CV (%)	CCI (intervalo confianza 95%)
Arteria oftálmica			
VSM (cm/s)	(20,50-78,10)	27	0,90 (0,83-0,92)
VDF (cm/s)	(3,80-18,70)	34	0,81 (0,72-0,85)
IR	(0,65-0,90)	4	0,93 (0,85-0,96)
Arteria central de la retina			
VSM (cm/s)	(9,70-26,50)	29	0,75 (0,53-0,83)
VDF (cm/s)	(2,40-9,20)	40	0,72 (0,48-0,83)
IR	(0,60-0,80)	5,5	0,82 (0,66-0,89)
Arterias ciliares posteriores cortas			
Nasales			
VSM (cm/s)	(6,9-16,5)	33	0,66 (0,44-0,72)
VDF (cm/s)	(1,7-5,5)	37	0,59 (0,38-0,75)
IR	(0,52-0,70)	7,9	0,57 (0,41-0,69)
Temporales			
VSM (cm/s)	(6,7-15,3)	31	0,67 (0,44-0,71)
VDF (cm/s)	(1,9-5,1)	42	0,57 (0,35-0,72)
IR	(0,51-0,68)	7,8	0,60 (0,42-0,70)

VSM: velocidad sistólica máxima; VDF: velocidad diastólica final; IR: índice de resistencia; CV: coeficiente de variación; CCI: coeficiente de correlación intraclase

5.3. EFECTO DEL TRATAMIENTO TÓPICO CON BIMATOPROST/TIMOLOL

Se estudió el efecto de 12 semanas de administración tópica con bimatoprost/timolol mediante un modelo de regresión lineal múltiple, como se ha comentado anteriormente.

5.3.1. EFECTO SOBRE LA AGUDEZA VISUAL, PRESIÓN INTRAOCULAR, GROSOR CORNEAL CENTRAL Y GROSOR DE LA CAPA DE FIBRAS NERVIOSAS RETINIANAS

El efecto medio del tratamiento sobre la AV, PIO, GCC y grosor de CFNR aparece en la tabla 10.

Bimatoprost/timolol redujo de forma significativa la PIO tras 12 semanas de tratamiento (p<0,0001), sin embargo no tuvo ningún efecto sobre la AV, GCC y grosor de CFNR. Según el modelo de regresión lineal múltiple, el tratamiento con Ganfort® produjo una reducción promedio de la PIO de 7,3 mmHg (31,3 %).

Tabla 10. Agudeza visual, presión intraocular, paquimetría y grosor de capa de fibras nerviosas retinianas basalmente y a las 12 semanas de tratamiento. Los valores se proporcionan como la media (desviación estándar).

	Bimatoprost/Timolol		**Placebo**		**Coeficiente* IC (95%)**	**P**
	Basal	**12 semanas**	**Basal**	**12 semanas**		
AVMC	0,92 (0,09)	0,91 (0,07)	0,91 (0,09)	0,92 (0,08)	-0,01 (-0,02/0,01)	0,75
PIO (mmHg)	23,3 (1,4)	15,1 (2,6)	23,0 (1,4)	22,6 (2,2)	**-7,3 (-8,6/-5,9)**	**<0,0001**
Grosor corneal central (micras)	574,5 (31,8)	577,1 (28,6)	579,1 (27,1)	574,7 (30,2)	2,7 (-1,5/5,6)	0,51
Grosor CFNR (micras)	101,4 (6,5)	103,2 (7,1)	99,7 (9,8)	100,5 (6,2)	2,2 (-1,3/4,7)	0,24

AVMC: mejor agudeza visual corregida; PIO: presión intraocular; CFNR: capa de fibras nerviosas de la retina; IC: intervalo de confianza

* Coeficiente de regresión, que representa el efecto medio del tratamiento a las 12 semanas.

5.3.2. EFECTO SOBRE LA TENSIÓN ARTERIAL SISTÓLICA, TENSIÓN ARTERIAL DIASTÓLICA Y FRECUENCIA CARDÍACA

El tratamiento durante 12 semanas con bimatoprost/timolol no produjo cambios significativos en la TAS (p=0,42) ni TAD (p=0,33) (tabla 11). Aunque se observó una reducción media de 2,7 pulsaciones/minuto con el tratamiento con bimatoprost/timolol, esta disminución no fue estadísticamente significativa (p=0,06) (tabla 11).

Tabla 11. Tensión arterial sistólica, tensión arterial diastólica y frecuencia cardíaca basalmente y a las 12 semanas de tratamiento. Los valores se proporcionan como la media (desviación estándar).

	Bimatoprost/Timolol		**Placebo**		**Coeficiente* IC (95%)**	**P**
	Basal	**12 semanas**	**Basal**	**12 semanas**		
TA sistólica (mmHg)	136,2 (9,7)	136,7 (10,2)	134,0 (8,9)	135,1 (9,7)	1,2 (-1,7/3,4)	0,42
TA diastólica (mmHg)	81,2 (4,7)	81,9 (7,5)	82,3 (5,0)	80,3 (6,3)	1,8 (-0,6/3,9)	0,33
FC (pulsaciones/min)	66,8 (3,84)	64,0 (4,3)	65,7 (3,5)	66,5 (4,1)	-2,7 (-5,7/-0,1)	0,06

PIO: presión intraocular; TA: tensión arterial; FC: frecuencia cardíaca; IC: intervalo de confianza

* Coeficiente de regresión, que representa el efecto medio del tratamiento a las 12 semanas.

5.3.3. EFECTO SOBRE EL FLUJO SANGUÍNEO RETROBULBAR

Como se puede apreciar en la tabla 12 y en las figuras 7, 8 y 9, el tratamiento con bimatoprost/timolol durante 12 semanas no mostró ningún efecto sobre la VSM (p=0,37), VDF (p=0,42) ni IR (p=0,21) registrados en la AO de los pacientes hipertensos oculares.

En la ACR se observó un incremento medio estadísticamente significativo en la VDF de 1,3 centímetros/segundo (p=0,01), aunque la VSM y el IR permanecieron inalterados (p=0,24 y p=0,12, respectivamente) (tabla 12, figuras 10, 11 y 12).

A modo de ejemplo, en la figura 13 se exponen los pacientes en los que, de forma más representativa, se observó una mejoría cuantitativa de la VDF en la ACR tras 12 semanas de tratamiento con bimatoprost/timolol. Como se puede apreciar, el aumento de la VDF en estos pacientes se acompañó también de un descenso en el IR, aunque éste, como se ha comentado, no fue estadísticamente significativo.

Tabla 12. Velocidad sistólica máxima, velocidad diastólica final e índice de resistencia obtenidos en la arteria oftálmica y arteria central de la retina basalmente y a las 12 semanas de tratamiento. Los valores se proporcionan como la media (desviación estándar).

	Bimatoprost/Timolol		**Placebo**		**Coeficiente*** **(IC 95 %)**	**P**
	Basal	**12 semanas**	**Basal**	**12 semanas**		
Arteria oftálmica						
VSM (cm/s)	43,3 (11,0)	44,1 (10,3)	45,7 (7,9)	46,2 (9,8)	-0,9 (-4,1/3,3)	0,37
VDF (cm/s)	10,0 (4,6)	10,6 (4,1)	10,8 (2,8)	11,5 (3,9)	-0,6 (-2,9/1,2)	0,42
IR	0,75 (0,04)	0,74 (0,05)	0,76 (0,07)	0,76 (0,06)	-0,01 (-0,04/0,01)	0,21
Arteria central de la retina						
VSM (cm/s)	18,1 (3,9)	19,2 (4,4)	16,9 (4,5)	17,6 (4,3)	0,5 (-1,1/2,7)	0,24
VDF (cm/s)	4,2 (1,2)	5,5 (1,6)	4,6 (1,8)	4,3 (1,4)	**1,3 (0,5/1,8)**	**0,01**
IR	0,73 (0,04)	0,71 (0,06)	0,72 (0,02)	0,71 (0,04)	-0,01 (-0,02/0,01)	0,09

VSM: velocidad sistólica máxima; VDF: velocidad diastólica final; IR: índice de resistencia; IC: intervalo de confianza.

* Coeficiente de regresión, que representa el efecto medio del tratamiento a las 12 semanas.

Figura 7. Representación gráfica (media ± intervalo de confianza 95 %) del efecto del tratamiento durante 12 semanas con bimatoprost/timolol o placebo sobre la velocidad sistólica máxima en la arteria oftálmica.

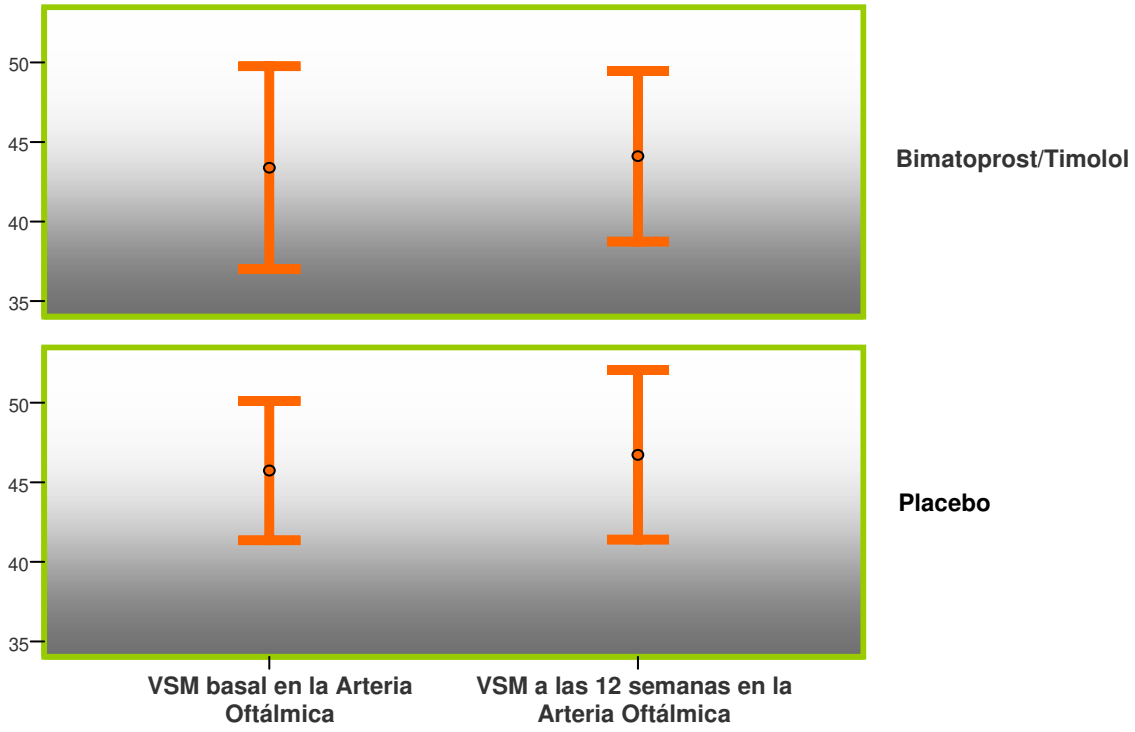

VSM: velocidad sistólica máxima (centímetros/segundo)

Figura 8. Representación gráfica (media ± intervalo de confianza 95 %) del efecto del tratamiento durante 12 semanas con bimatoprost/timolol o placebo sobre la velocidad diastólica final en la arteria oftálmica.

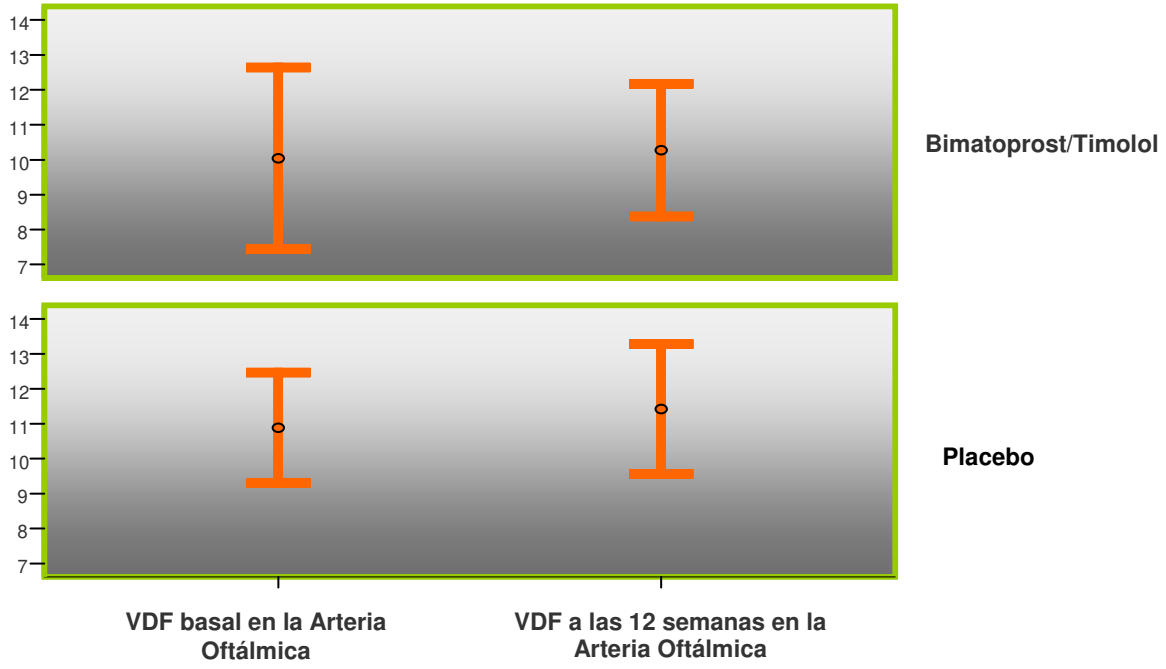

VDF: velocidad diastólica final (centímetros/segundo)

Figura 9. Representación gráfica (media ± intervalo de confianza 95 %) del efecto del tratamiento durante 12 semanas con bimatoprost/timolol o placebo sobre el índice de resistencia en la arteria oftálmica.

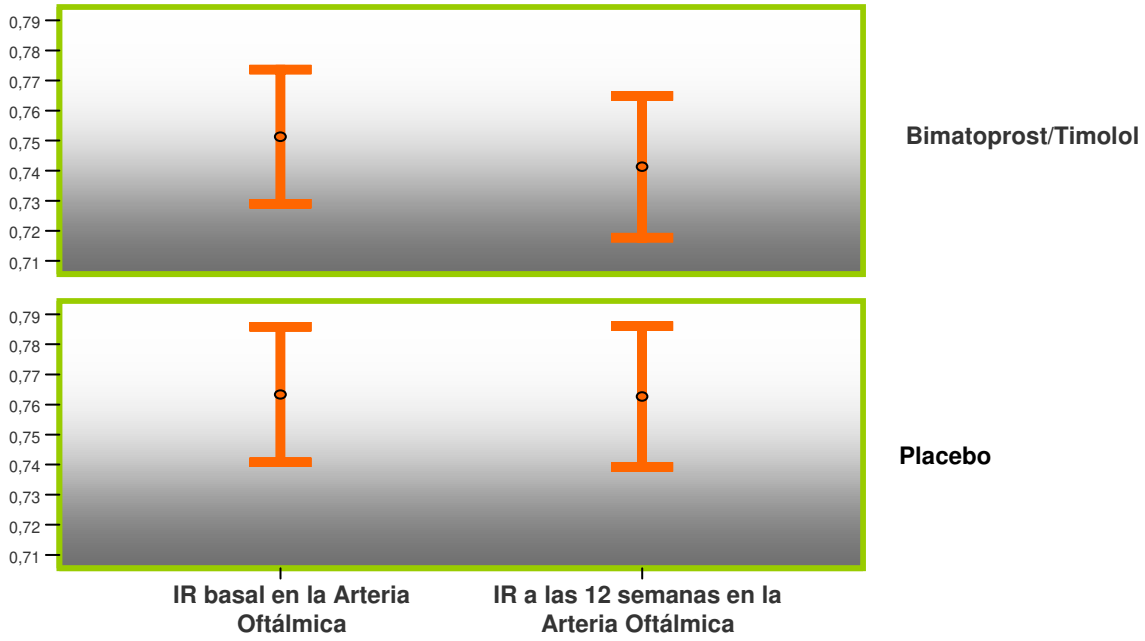

IR: índice de resistencia

Figura 10. Representación gráfica (media ± intervalo de confianza 95 %) del efecto del tratamiento durante 12 semanas con bimatoprost/timolol o placebo sobre la velocidad sistólica máxima en la arteria central de la retina.

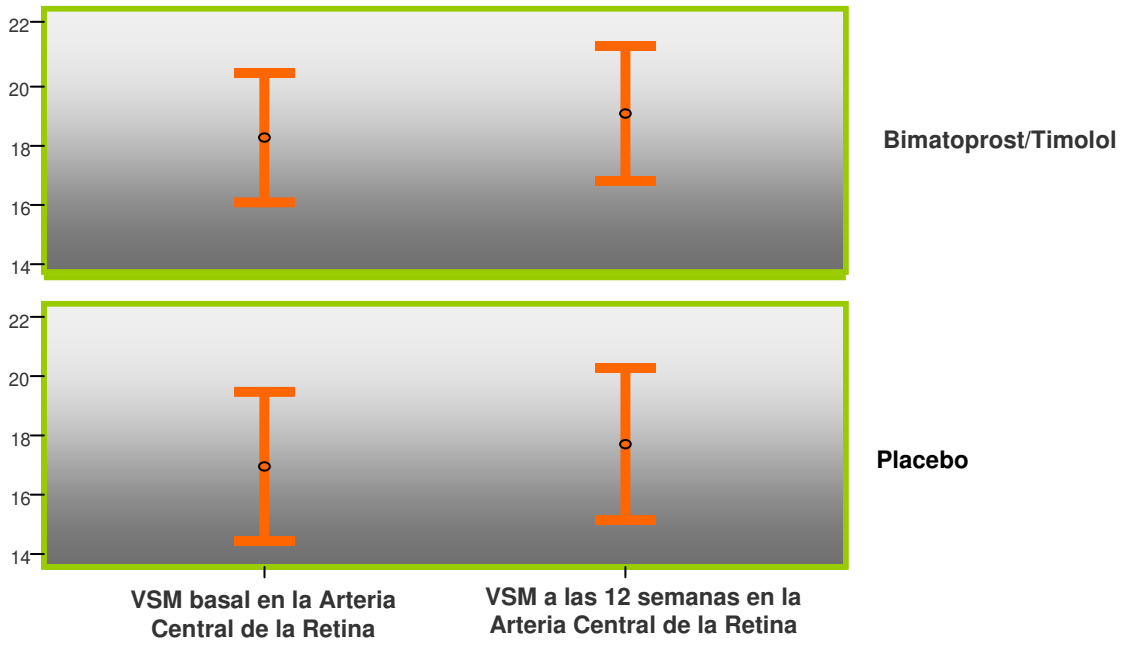

VSM: velocidad sistólica máxima (centímetros/segundo)

Figura 11. Representación gráfica (media ± intervalo de confianza 95 %) del efecto del tratamiento durante 12 semanas con bimatoprost/timolol o placebo sobre la velocidad diastólica final en la arteria central de la retina.

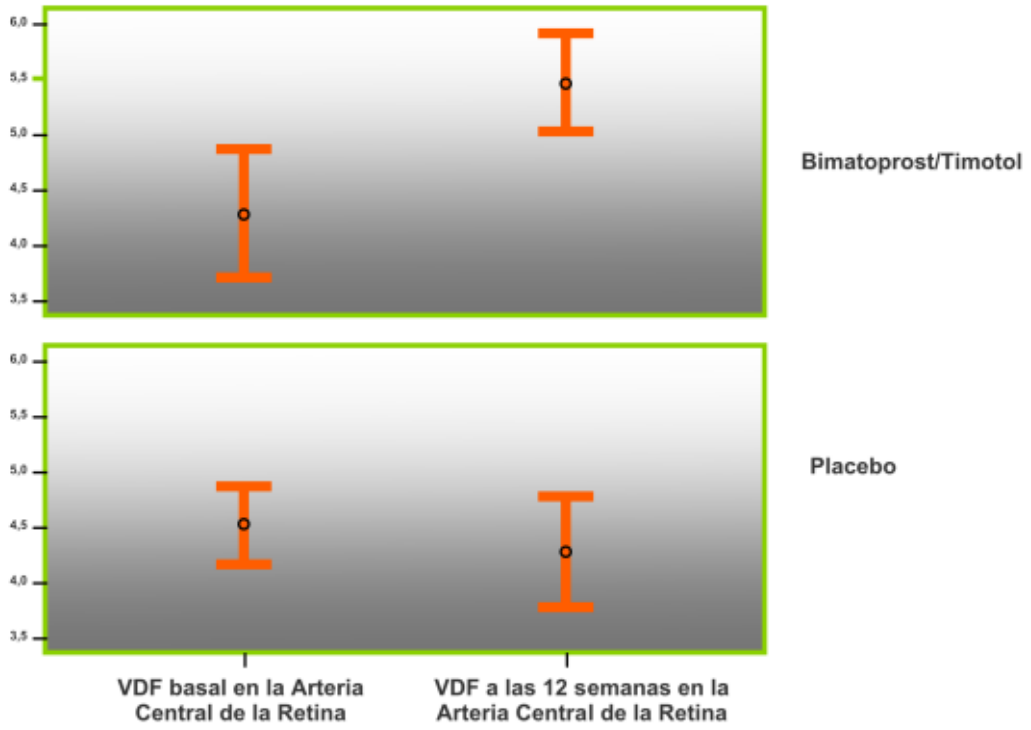

VDF: velocidad diastólica final (centímetros/segundo)

Figura 12. Representación gráfica (media ± intervalo de confianza 95 %) del efecto del tratamiento durante 12 semanas con bimatoprost/timolol o placebo sobre índice de resitencia en la arteria central de la retina.

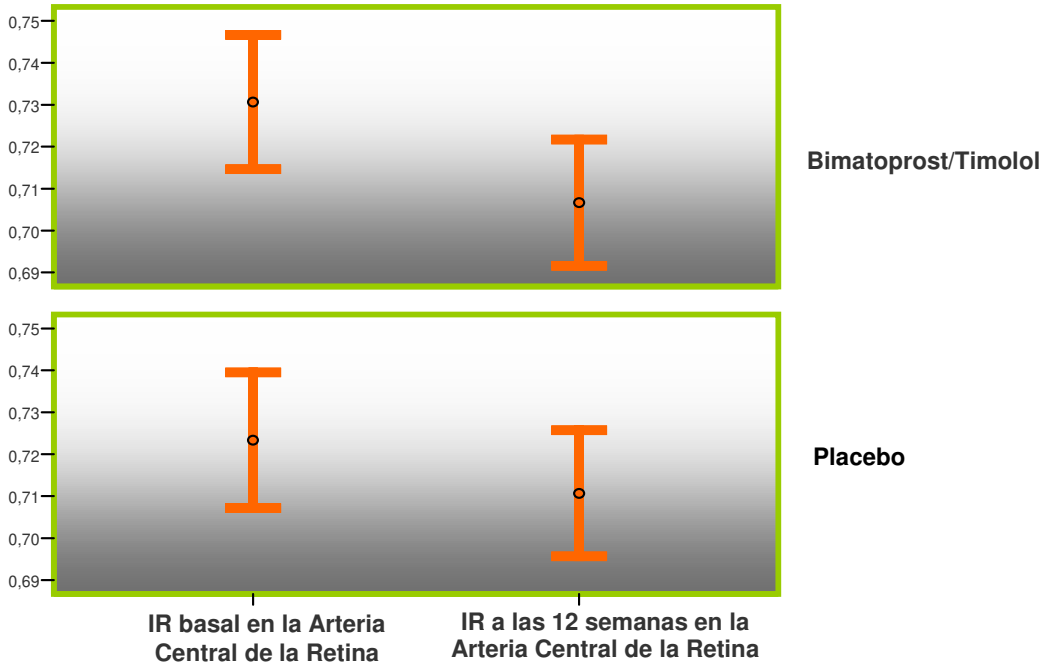

IR: índice de resistencia

Figura 13. Registros hemodinámicos de la ACR de varios pacientes en los que se observó mejoría del flujo sanguíneo retrobulbar tras 12 semanas de tratamiento tópico con bimatoprost/timolol

BASAL **12 SEMANAS**

PACIENTE 1

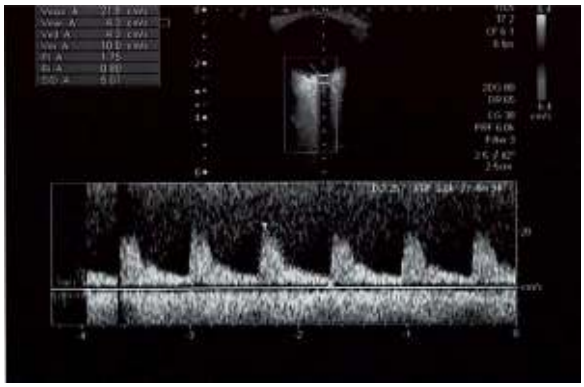

VSM: 21.8 cm/s **VDF:4.3 cm/s** IR: 0,80

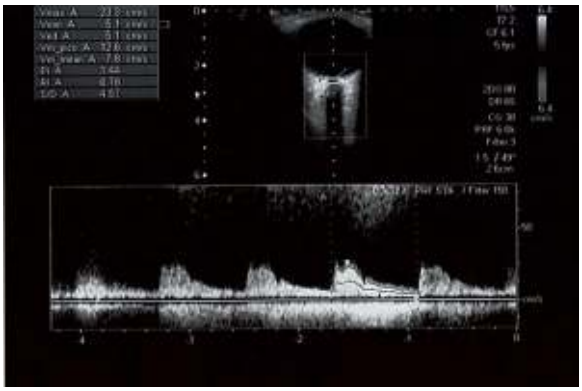

VSM: 23.3 cm/s **VDF:5.1 cm/s** IR: 0,78

PACIENTE 2

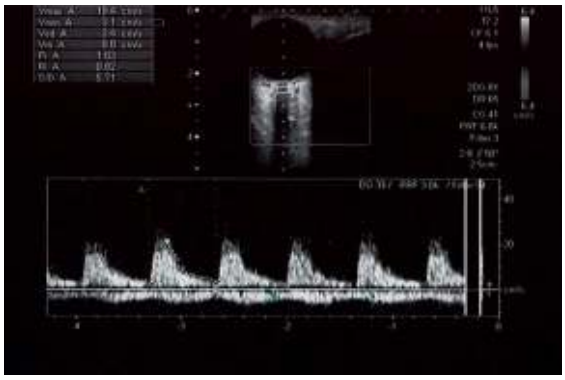

VSM: 19,4 cm/s **VDF:3,4 cm/s** IR: 0,82

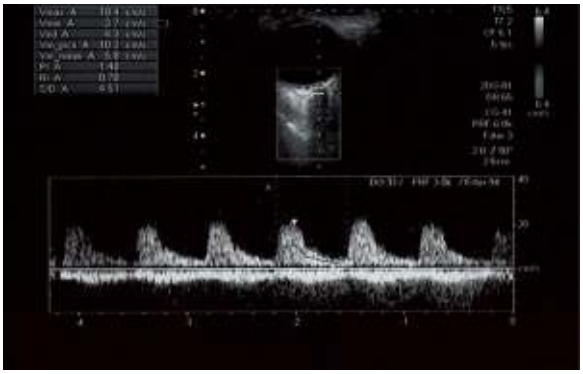

VSM: 19,4 cm/s **VDF:4.3 cm/s** IR: 0,78

BASAL **12 SEMANAS**

PACIENTE 3

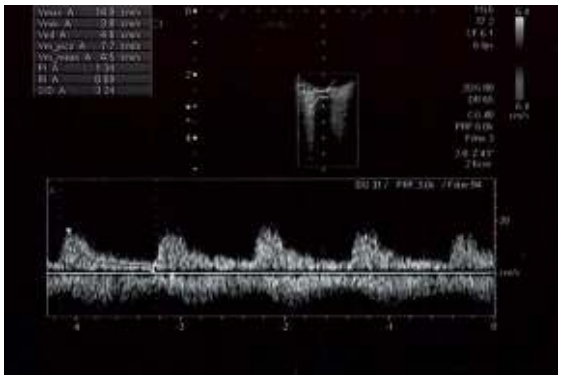

VSM: 14.9 cm/s **VDF:4.8 cm/s** IR: 0,69

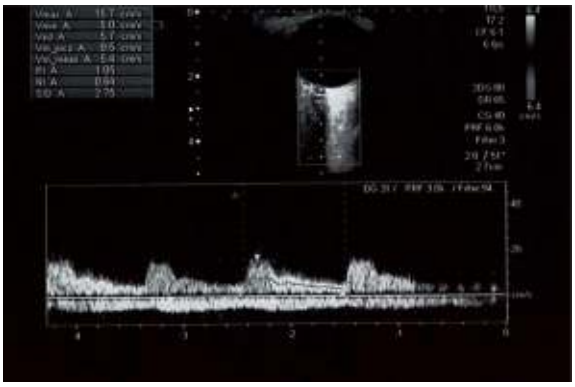

VSM: 15.7 cm/s **VDF:5.7 cm/s** IR: 0,64

PACIENTE 4

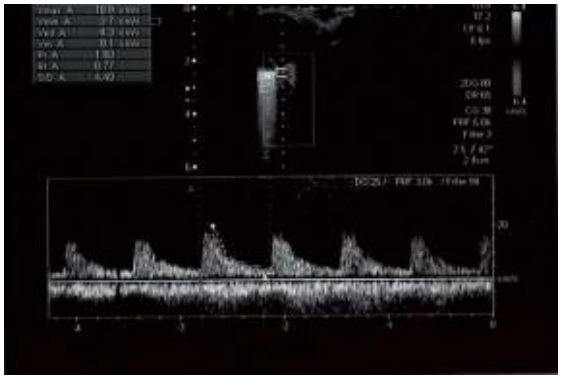

VSM: 18.9 cm/s **VDF:4.3 cm/s** IR: 0,77

VSM: 19.6 cm/s **VDF:5.7 cm/s** IR: 0,71

PACIENTE 5

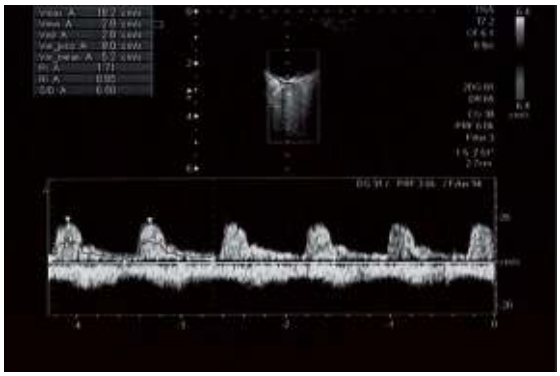

VSM: 18.2 cm/s **VDF:2.8 cm/s** IR: 0,85

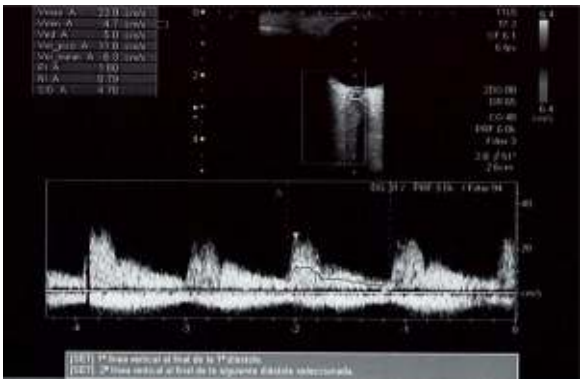

VSM: 23.9 cm/s **VDF: 5.0 cm/s** IR: 0,79

BASAL **12 SEMANAS**

PACIENTE 6

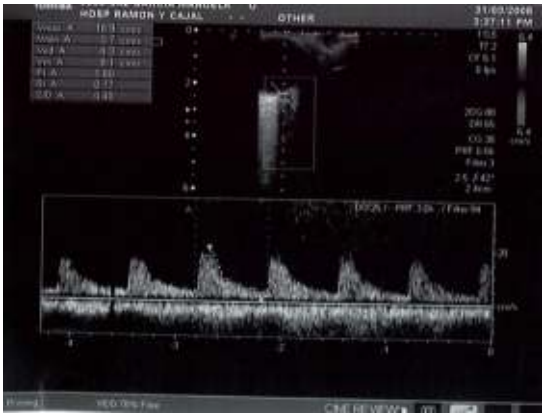

VSM: 18.9 cm/s **VDF:4.3 cm/s** IR: 0,77

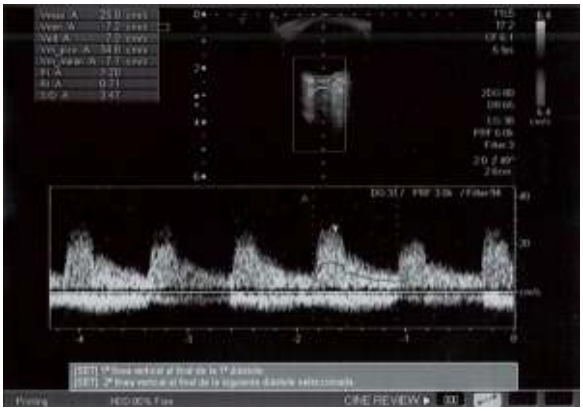

VSM: 25.0 cm/s **VDF:7.2 cm/s** IR: 0,71

5.3.4. TOLERABILIDAD Y SEGURIDAD DEL TRATAMIENTO

El tratamiento con bimatoprost/timolol produjo hiperemia en 5 pacientes (33%), picor en 3 pacientes (20%) y sensación de escozor en 4 pacientes (26%). Un paciente refirió cansancio generalizado (6%). No se produjo ningún efecto adverso importante. No fueron descritos efectos adversos con el tratamiento con cloruro sódico al 0,9%.

Tabla 13. Eventos adversos descritos en el grupo tratado con bimatoprost/timolol tras 12 semanas

	Hiperemia conjuntival	**Picor**	**Escozor**	**Cansancio generalizado**
Nº pacientes (%)	5 (33%)	3 (20%)	4 (26%)	1 (6%)

5.4. ESTUDIO DE CORRELACIÓN ENTRE LOS CAMBIOS DE PIO Y FLUJO SANGUÍNEO RETROBULBAR A LAS 12 SEMANAS DE TRATAMIENTO

Se analizó en el grupo tratado con el fármaco durante 12 semanas la posible relación que podía existir entre los cambios de PIO y las variaciones en las velocidades del flujo sanguíneo e índice de resistencia de la AO y ACR (tabla 14).

Para esta evaluación se utilizó el coeficiente de correlación de Spearman (rho de Spearman).

Se pudo evidenciar una moderada **correlación inversa significativa entre la variación de la PIO y de la VDF en la ACR a las 12 semanas de tratamiento (rho de Spearman = -0,627, p = 0,013)**, de tal forma que cuanto mayor era el descenso de la PIO mayor fue el aumento de la VDF en la ACR (figura 14).

Asimismo, se observó una **correlación positiva significativa entre la variación de PIO y el IR de la ACR (rho = 0,481, p = 0,035)** (figura 15). Con el resto de parámetros hemodinámicos retrobulbares no se halló ninguna correlación significativa.

Tabla 14. Variación de los parámetros hemodinámicos retrobulbares y su correlación con los cambios de la presión intraocular a las 12 semanas de tratamiento con bimatoprost/timolol. Los valores se proporcionan como la media (desviación estándar).

	Variación a las 12 semanas	Rho de Spearman	P
Arteria oftálmica			
VSM (cm/s)	0,8 (0,05)	-0,117	0,438
VDF (cm/s)	0,6 (0,04)	-0,153	0,277
IR	-0,01(0,003)	0,126	0,194
Arteria central de la retina			
VSM (cm/s)	1,1 (0,06)	-0,194	0,233
VDF (cm/s)	1,3 (0,05)	**-0,627**	**0,013**
IR	-0,02 (0,004)	**0,481**	**0,035**

VSM: velocidad sistólica máxima; VDF: velocidad diastólica final; IR: índice de resistencia

Figura 14. Representación gráfica de la correlación existente entre la variación de presión intraocular y la variación de la velocidad diastólica final en la arteria central de la retina en el grupo tratado durante 12 semanas con bimatoprost/timolol. Se puede apreciar una correlación inversa significativa (r = -0,627; p = 0,013)

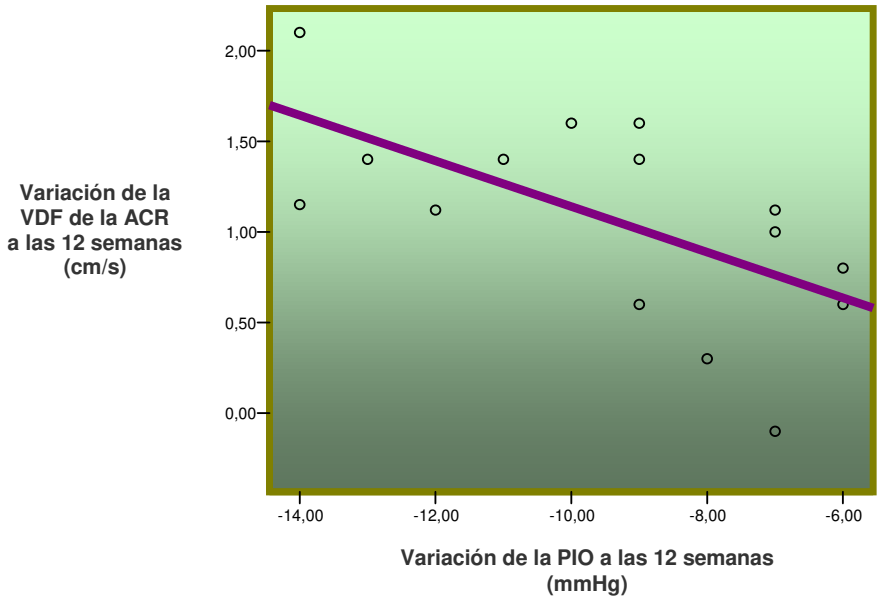

VDF: velocidad diastólica final; ACR: arteria central de la retina; PIO: presión intraocular

Figura 15. Representación gráfica de la correlación existente entre la variación de presión intraocular y la variación del índice de resistencia en la arteria central de la retina en el grupo tratado durante 12 semanas con bimatoprost/timolol. Se puede apreciar una correlación directa significativa (r = 0,481; p = 0,035)

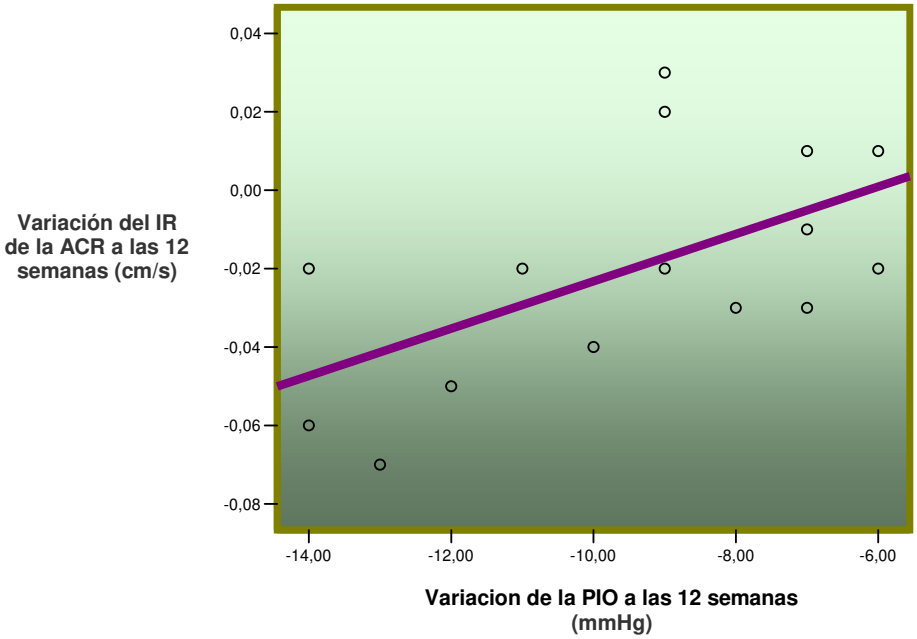

IR: índice de resistencia; ACR: arteria central de la retina; PIO: presión intraocular

5.5. ESTUDIO DE CORRELACIÓN ENTRE LAS CARACTERÍSTICAS BASALES Y EL FLUJO SANGUÍNEO RETROBULBAR A LAS 12 SEMANAS DE TRATAMIENTO

En el grupo tratado con la combinación fija bimatoprost/timolol se analizó la posible correlación entre las distintas características basales y la variación de los parámetros hemodinámicos retrobulbares de la AO y ACR a las 12 semanas de tratamiento, con el objetivo de estudiar qué características iniciales de estos pacientes pudieran influir en los cambios finales de velocidades del flujo e índice de resistencia.

EDAD

En la tabla 15 se puede apreciar que se encontró una **débil correlación significativa positiva entre la edad y el aumento de la VDF en la ACR a las 12 semanas de tratamiento (rho de Spearman = 0,453; p = 0,044)**. Esta correlación aparece representada en la figura 16. No se pudo observar correlación entre la edad y el resto de parámetros hemodinámicos retrobulbares a las 12 semanas.

OTRAS VARIABLES

No pudimos demostrar ninguna correlación significativa entre la AV, la PIO, la paquimetría, el DM de la perimetría, el grosor de CFNR, la TAS, la TAD y la FC con los parámetros del flujo sanguíneo en la AO y ACR a las 12 semanas de tratamiento con bimatoprost/timolol (tabla 15).

Figura 16. Representación gráfica de la correlación existente entre la edad y la variación de la velocidad diastólica final en la arteria central de la retina en el grupo tratado durante 12 semanas con bimatoprost/timolol. Se puede apreciar una débil correlación positiva significativa (r = 0,453; p = 0,044).

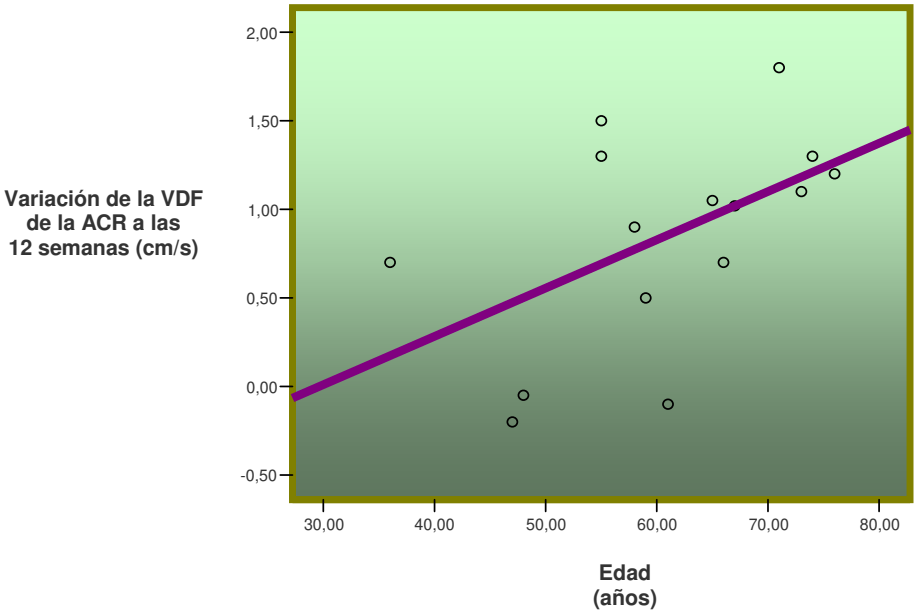

VDF: velocidad diastólica final; ACR: arteria central de la retina

Tabla 15. Correlación entre la variación de los parámetros hemodinámicos retrobulbares a las 12 semanas de tratamiento y las características basales en el grupo de pacientes tratados con bimatoprost/timolol. Los valores corresponden con el coeficiente de correlación de Spearman.

	Edad	P	AV	P	PIO	P	GCC	P
Arteria oftálmica								
VSM (cm/s)	0,151	0,387	-0,075	0,512	0,214	0,411	-0,129	0,376
VDF (cm/s)	0,149	0,539	-0,181	0,360	0,117	0,359	-0,106	0,629
IR	-0,173	0,294	0,113	0,415	-0,107	0,509	0,120	0,422
Arteria central de la retina								
VSM (cm/s)	0,172	0,531	0,013	0,917	0,111	0,227	0,117	0,631
VDF (cm/s)	**0,453**	**0,044**	-0,092	0,762	0,383	0,098	-0,065	0,734
IR	-0,361	0,082	0,101	0,691	-0,244	0,179	-0,077	0,594

VSM: velocidad sistólica máxima; VDF: velocidad diastólica final; IR: índice de resistencia; AV: agudeza visual; PIO: presión intraocular; GCC: grosor corneal central

Tabla 15 (continuación). Correlación entre la variación de los parámetros hemodinámicos retrobulbares a las 12 semanas de tratamiento y las características basales en el grupo de pacientes tratados con bimatoprost/timolol. Los valores corresponden con el coeficiente de correlación de Spearman.

	DM	P	CFNR	P	TAS	P	TAD	P	FC	P
Arteria oftálmica										
VSM (cm/s)	0,134	0,442	-0,092	0,757	0,162	0,623	0,063	0,771	0,088	0,665
VDF (cm/s)	-0,271	0,193	0,108	0,569	-0,098	0,762	0,162	0,354	-0,111	0,402
IR	0,153	0,685	-0,112	0,438	0,131	0,511	-0,107	0,418	-0,146	0,529
Arteria central de la retina										
VSM (cm/s)	0,094	0,592	0,173	0,521	-0,159	0,497	0,152	0,642	-0,140	0,648
VDF (cm/s)	0,109	0,443	-0,094	0,649	0,092	0,831	0,120	0,576	0,072	0,828
IR	-0,178	0,370	0,135	0,472	-0,103	0,644	0,091	0,847	0,063	0,733

VSM: velocidad sistólica máxima; VDF: velocidad diastólica final; IR: índice de resistencia; DM: defecto medio; CFNR: capa de fibras nerviosas de la retina; TAS: tensión arterial sistólica; TAD: tensión arterial diastólica; FC: frecuencia cardíaca

5.6. ESTUDIO DE CORRELACIÓN ENTRE LAS CARACTERÍSTICAS BASALES Y EL FLUJO SANGUÍNEO RETROBULBAR BASAL EN TODOS LOS PACIENTES SELECCIONADOS

Con el objeto de identificar alguna característica o dato exploratorio basal que pudiera estar en relación con el flujo sanguíneo ocular medido con EDC en pacientes con HTO, se estudió la correlación entre los datos obtenidos basalmente en todos los pacientes del presente estudio y las medidas iniciales de velocidad del flujo e índice de resitencia de la AO y ACR.

GROSOR CORNEAL CENTRAL

Se observó una **correlación directa significativa entre la VDF de la ACR y el GCC (rho = 0,606, p=0,000)** (tabla 16, figura 17) y una **correlación inversa significativa entre el IR de la ACR y el GCC (rho = -0,422, p=0,017)** (tabla 16, figura 18).

Para analizar más en profundidad la relación entre el GCC y los parámetros hemodinámicos retrobulbares de la ACR y AO, dividimos a los pacientes en dos grupos de acuerdo a la mediana del GCC (568 μm). Los resultados se muestran en la tabla 17.

Los pacientes con córneas más delgadas basales presentaron un IR significativamente mayor en la ACR que aquellos con córneas gruesas (p=0,031). Se apreció también una tendencia a que los pacientes con córneas delgadas presentaran valores menores de VDF en la ACR, aunque de forma estadísticamente no significativa (p=0,092).

OTRAS VARIABLES

No pudimos demostrar ninguna correlación entre los parámetros hemodinámicos retrobulbares de la AO y ACR y otros datos basales de los pacientes (tabla 16).

Figura 17. Representación gráfica de la correlación existente entre el grosor corneal central y la velocidad diastólica final en la arteria central de la retina de todos los pacientes en el momento basal. Se puede apreciar una correlación positiva significativa (r = 0,606; p=0,000)

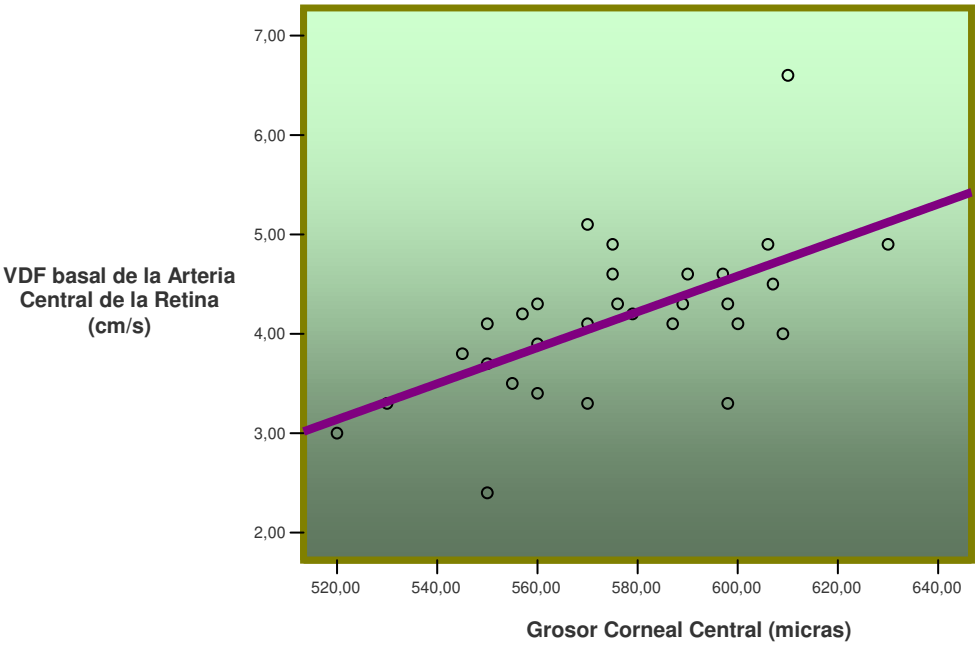

VDF: velocidad diastólica final

Figura 18. Representación gráfica de la correlación existente entre el grosor corneal central y el índice de resistencia en la arteria central de la retina de todos los pacientes en el momento basal. Se puede apreciar una correlación inversa significativa (r = -0,422, p=0,017).

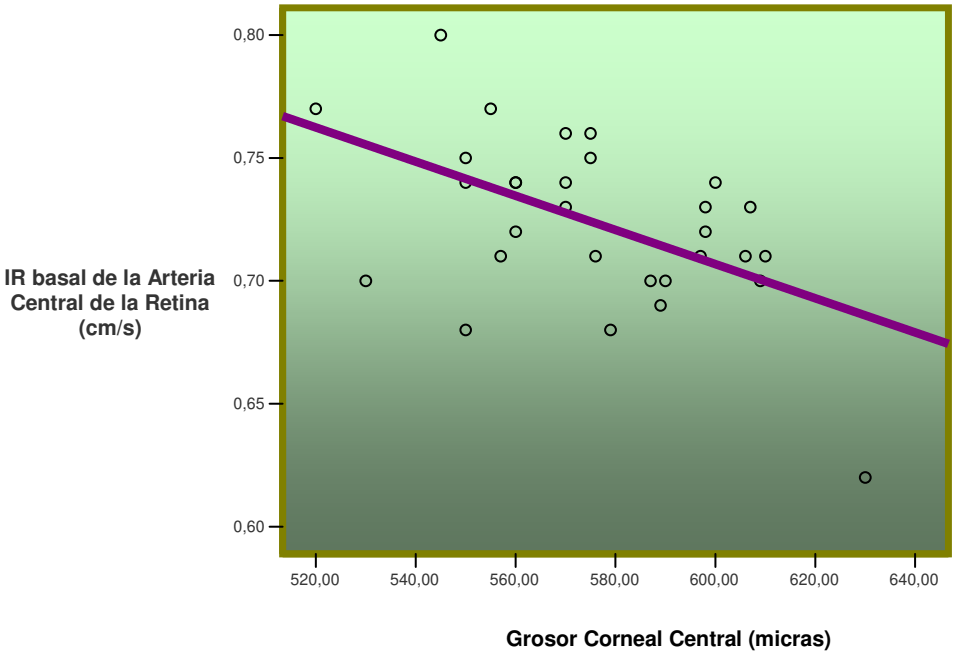

IR: índice de resistencia

Tabla 16. Correlación entre el valor basal de los parámetros hemodinámicos retrobulbares y las características basales de los pacientes del estudio. Los valores corresponden con el coeficiente de correlación de Spearman.

	Edad	P	AV	P	PIO	P	GCC	P
Arteria oftálmica								
VSM (cm/s)	-0,292	0,129	0,066	0,590	0,137	0,521	0,220	0,256
VDF (cm/s)	-0,117	0,211	-0,073	0,637	-0,066	0,472	0,301	0,213
IR	0,105	0,374	0,041	0,628	0,139	0,405	-0,278	0,311
Arteria central de la retina								
VSM (cm/s)	-0,122	0,273	-0,053	0,832	-0,201	0,261	0,294	0,192
VDF (cm/s)	-0,143	0,192	-0,092	0,570	-0,143	0,524	**0,606**	**0,000**
IR	0,327	0,101	0,107	0,618	0,252	0,193	**-0,422**	**0,017**

VSM: velocidad sistólica máxima; VDF: velocidad diastólica final; IR: índice de resistencia; AV: agudeza visual; PIO: presión intraocular; GCC: grosor corneal central

Tabla 16 (continuación). Correlación entre el valor basal de los parámetros hemodinámicos retrobulbares y las características basales de los pacientes del estudio. Los valores corresponden con el coeficiente de correlación de Spearman.

	DM	P	CFNR	P	TAS	P	TAD	P	FC	P
Arteria oftálmica										
VSM (cm/s)	0,183	0,481	0,125	0,339	-0,085	0,852	0,105	0,116	-0,034	0,751
VDF (cm/s)	0,137	0,320	0,088	0,608	0,047	0,744	0,296	0,372	-0,152	0,330
IR	-0,221	0,117	-0,131	0,472	0,106	0,395	-0,071	0,583	0,066	0,662
Arteria central de la retina										
VSM (cm/s)	-0,087	0,782	0,185	0,367	0,241	0,279	0,218	0,355	0,183	0,346
VDF (cm/s)	0,252	0,205	0,224	0,143	-0,138	0,443	0,133	0,406	-0,287	0,104
IR	0,092	0,693	-0,170	0,291	-0,126	0,302	0,094	0,882	-0,115	0,473

VSM: velocidad sistólica máxima; VDF: velocidad diastólica final; IR: índice de resistencia; DM: defecto medio; CFNR: capa de fibras nerviosas de la retina; TAS: tensión arterial sistólica; TAD: tensión arterial diastólica; FC: frecuencia cardíaca

Tabla 17. Parámetros hemodinámicos retrobulbares de la ACR y AO y PIO basal en los dos grupos de pacientes divididos en función de su grosor corneal central. Los valores se expresan como la media (desviación estándar)

	GCC < 568 µm	**GCC > 568 µm**	**P**
Arteria oftálmica			
VSM (cm/s)	45,6 (10,1)	46,8 (8,4)	0,241*
VDF (cm/s)	11,1 (3,2)	10,4 (4,0)	0,104*
IR	0,77	0,75	0,193*
Arteria central de la retina			
VSM (cm/s)	17,5 (4,7)	18,2 (3,3)	0,386*
VDF (cm/s)	4,0 (1,3)	4,9 (1,8)	0,092*
IR	**0,74 (0,04)**	**0,71 (0,03)**	**0,031***
PIO basal	22,91 (1,37)	23,49 (1,51)	0,176*

GCC: grosor corneal central; VSM: velocidad sistólica máxima; VDF: velocidad diastólica final; IR: índice de resistencia; PIO: presión intraocular

* Prueba de t de Student

DISCUSIÓN

6. DISCUSIÓN

En la actualidad la fisiopatología del glaucoma permanece parcialmente inexplicada, tratándose de un síndrome multifactorial en el que confluyen gran cantidad de factores que determinan una susceptibilidad al daño glaucomatoso [2.] Aunque la PIO elevada ha sido considerada el principal factor de riesgo para el desarrollo de la enfermedad [7,8,210,211], múltiples estudios confirman la implicación de los factores vasculares en la patogenia multifactorial del glaucoma [10,18,20,30,33,35,36,38,39,43,50,51,53,54,57-59,66,88-93,93,94,212-218]. De tal forma que un FSO alterado podría incrementar el riesgo no sólo de desarrollar glaucoma, sino también de progresión de glaucomas ya establecidos [50,51,92,94].

Varios métodos exploratorios han sido utilizados para el estudio del FSO en pacientes con glaucoma [49,57-59,65,66]. La EDC es y ha sido una de las técnicas más utilizadas para explorar el FSO mediante el análisis del flujo en los vasos sanguíneos retrobulbares, y aceptada en general como una técnica con buena reproducibilidad [77,79-83,106].

En varios estudios los pacientes con glaucoma evaluados con EDC muestran una reducción de la velocidad del flujo sanguíneo y un aumento del índice de resistencia en las arterias retrobulbares [10,50-53,88-95]. Esta alteración del flujo sanguíneo es más pronunciada en pacientes que muestran progresión en los campos visuales que en aquellos que no lo hacen [50,51] , siendo postulado el IR como un factor predictor de progresión campimétrica en pacientes con glaucoma [93,94,]. Por otro lado, los pacientes que presentan NOG asimétrica presentan alteraciones hemodinámicas retrobulbares más marcadas en el ojo con el daño más avanzado [52].

El FSO retrobulbar también puede empezar a afectarse en pacientes con HTO. Akarsu et al [10] obtuvieron velocidades del flujo sanguíneo retrobulbar menores e IR mayores en pacientes con HTO en comparación con individuos sanos. Sin embargo, estas diferencias no fueron estadísticamente significativas. Recientemente, Cellini et al han observado que alteraciones precoces en la circulación retrobulbar de pacientes con HTO pueden jugar un papel importante en el desarrollo de anormalidades encontradas en la tomografía de coherencia óptica o mediante tecnología de doble frecuencia [11].

De hecho, si comparamos los valores de los parámetros hemodinámicos de la AO y ACR de nuestro estudio con los previamente obtenidos en pacientes sanos [106], podemos observar que existe ya una incipiente alteración en el flujo sanguíneo de la AO y más

evidente en el de la ACR, concretamente una VDF disminuida y un IR aumentado (tabla 18). No obstante esta comparación hay que interpretarla con cautela, ya que es posible que las diferencias observadas puedan ser atribuidas a la utilización de distintos ecógrafos, distintas técnicas de medición, diferentes zonas de registro, etc.

Tabla 18. Comparación de los parámetros hemodinámicos retrobulbares obtenidos en la arteria oftálmica y arteria central de la retina de los pacientes hipertensos oculares del estudio actual con aquellos de pacientes sanos estudiados por Tranquart et al [106]. Los valores se proporcionan como la media (desviación estándar).

	Arteria Oftálmica			**Arteria Central de la Retina**		
	VSM	VDF	IR	VSM	VDF	IR
Tranquart et al [106]	45,3 (10,5)	11,8 (4,3)	0,74 (0,07)	17,3 (2,6)	6,2 (2,7)	0,63 (0,09)
Estudio actual	46,12 (12,6)	**10,99 (3,75)**	**0,76 (0,03)**	17,61 (5,14)	**4,44 (1,79)**	**0,72 (0,04)**

VSM: velocidad sistólica máxima; VDF: velocidad diastólica final; IR: índice de resistencia

Todo lo expuesto anteriormente hace que de forma reciente se haya generado un interés en el conocimiento de la influencia de los fármacos antiglaucomatosos en el FSO, intentando encontrar un valor añadido a la capacidad de disminuir la PIO. Por tanto, es importante que ningún fármaco utilizado en el tratamiento del glaucoma afecte negativamente al FSO, de forma contraria sería beneficioso una mejora en la hemodinámica ocular [125], o al menos un efecto neutro sobre la misma.

Hasta la fecha la gran mayoría de fármacos utilizados como hipotensores oculares han sido estudiados desde el punto de vista hemodinámico, llegando en muchas ocasiones a conclusiones distintas e incluso contradictorias con un mismo fármaco. Esta falta de consenso se puede explicar por diferencias entre estudios a nivel metodológico y a veces por falta de rigor en el diseño de dichos estudios. Aunque existen en la literatura diversos estudios que investigan el efecto de la instilación tópica de timolol [111,116-118,122,123,213] y bimatoprost [155,156,159,160,171] por separado sobre el FSO, el objetivo principal de esta tesis fue analizar cómo se comportan estos fármacos en combinación fija sobre la perfusión ocular a nivel de los vasos sanguíneos retrobulbares de pacientes hipertensos oculares. Y así conocer si presentan un efecto neutro, pernicioso o beneficioso sobre la circulación ocular, pieza clave en la patogenia del glaucoma.

6.1. CARACTERÍSTICAS DE LOS PACIENTES INCLUIDOS

Para seleccionar a los pacientes de este estudio, se plantearon una serie de criterios de inclusión y exclusión con la intención de obtener una muestra homogénea de pacientes hipertensos oculares.

Se excluyeron pacientes con defectos refractivos altos para minimizar su influencia en el aspecto papilar y en el estudio del grosor de la CFNR.

Igualmente se excluyeron aquellos sujetos con algún antecedente neurooftalmológico, vascular o quirúrgico ocular, ya que estos eventos pueden interferir en la correcta perfusión de los tejidos oculares.

En el mismo contexto, se excluyeron los pacientes con alguna patología cardiovascular o en tratamiento con terapias hipotensoras sistémicas para evitar la influencia de éstas sobre el flujo sanguíneo retrobulbar.

Se llevó a cabo un proceso de aleatorización simple para dividir a los pacientes hipertensos oculares en dos grupos. No hubo diferencias significativas en ninguna de las características basales entre los dos grupos (tabla 8), lo cual se hace imprescindible a la hora de realizar comparaciones entre los dos grupos.

En cuanto a las características basales, la muestra de pacientes de este estudio presenta una **edad media** más elevada (62,13) que otros valores medios descritos en hipertensos oculares [219]. También observamos que presentan una edad superior en comparación con los estudios que evalúan el flujo sanguíneo retrobulbar en pacientes con HTO [10,11] (48,1 - 57,4), lo que puede explicar algunos hallazgos de nuestro estudio. Por ejemplo, el que se hayan obtenido resistencias periféricas mayores en la AO y ACR que en otros estudios que analizaron la hemodinámica retrobulbar en hipertensos oculares [10,11]. A este respecto es conocida la correlación existente entre la edad y las medidas del flujo sanguíneo en las arterias retrobulbares [78,220,221].

No obstante, los estudios acerca del **flujo sanguíneo retrobulbar en pacientes hipertensos oculares** son escasos [10,11,53,122], ya que la mayoría de trabajos analizan poblaciones con glaucoma.

Los valores medios de velocidades del flujo e índices de resistencia de la AO y ACR en los pacientes hipertensos oculares de nuestro estudio (tabla 7) son similares a los obtenidos por Nicolela y colaboradores [53]. En su estudio en 20 pacientes con HTO, con una edad media cercana a la de nuestro estudio (61,15 DE:11), obtuvieron un IR de la ACR de 0,74 (DE: 0,05) y de la AO de 0,78 (DE: 0,06).

Akarsu et al [10] y Cellini et al [11], sin embargo, encuentran en pacientes con HTO valores de resistencia vascular en la AO y ACR menores que los hallados en nuestro trabajo. Estas diferencias posiblemente se deban a que la población analizada por Akarsu y Cellini presentan una edad menor (48,1 DE: 5,9) y (57,4 DE: 4,8) respectivamente, que la evaluada en nuestro estudio.

Por otro lado, Bergstrand et al [122] obtuvieron unos IR de 0,77 (rango 0,70-0,88) y 0,80 (rango 0,71-0,90) en la ACR y AO, respectivamente. Tanto la edad media poblacional, que es discretamente superior (68,5 rango 57-77) a la obtenida en nuestro estudio, como la no exclusión de pacientes con patología cardiovascular, pueden explicar la mayor resistencia vascular, posiblemente a nivel general, encontrada en los pacientes hipertensos oculares del estudio de Bergstrand y colaboradores.

A modo de síntesis, en la tabla 19 se muestran los valores de parámetros hemodinámicos retrobulbares de distintos estudios en pacientes sanos, con HTO y con glaucoma en comparación con los hallados en nuestro estudio. Para facilitar las comparaciones y evitar la confección de una tabla de mayores dimensiones, se ha procedido en el caso de las ACPC a hallar la media de los valores obtenidos en la zona nasal y temporal. Aunque existe mucha variabilidad en los datos - atribuible a la utilización de distintos aparatos, distintas técnicas (con o sin corrección del ángulo), zona del registro, tortuosidad de los vasos, grado de afectación glaucomatosa, etc, - se puede observar que, a *grosso modo*, los valores de resistencia vascular en las arterias retrobulbares de los pacientes hipertensos oculares del presente estudio se encuentran cuantitativamente entre los hallados en sanos y con glaucoma. Esto apoya la hipótesis de que de forma precoz en pacientes con HTO se puede afectar de forma discreta la autorregulación vascular ocular como ocurre de forma establecida en pacientes con glaucoma, y consecuentemente presentar una alteración prematura en la perfusión ocular.

El **resto de parámetros basales** adquiridos en la población hipertensa ocular de nuestro estudio se encuentran dentro de rangos normales en comparación con otros estudios que evalúan el flujo sanguíneo retrobulbar en pacientes con HTO [11,53,122].

Tabla 19. Hallazgos hemodinámicos retrobulbares en pacientes sanos, hipertensos oculares y con glaucoma, contrastados con los obtenidos en nuestro estudio. Los valores se proporcionan como la media (desviación estándar).

Autor	Tipo paciente	Arteria Oftálmica			Arteria Central de la Retina			Arterias Ciliares Posteriores Cortas		
		VSM	VDF	IR	VSM	VDF	IR	VSM	VDF	IR
Baxter[77]	Sanos	35,0 (11,2)	8,6 (3,8)	0,74 (0,08)	10,2 (2,8)	3,1 (1,1)	0,69 (0,07)	?	?	?
Harris[79]	Sanos	35,9 (9,1)	9,9 (5,2)	0,73 (0,08)	8,7 (2,2)	2,5 (1,1)	0,72 (0,08)	7,9 (2,3)	2,5 (0,9)	0,68 (0,09)
Williamson[109]	Sanos	35 (11,2)	8,6 (3,8)	0,74 (0,06)	10,2 (2,8)	3,1 (1,1)	0,69 (0,07)	12,3 (4.2)	4,9 (2)	0,60 (0,06)
Schmetterer[82]	Sanos	45,9 (4,4)	7,8 (0,5)	0,82 (0,02)	?	?	?	12,4 (0,9)	3,6 (0,4)	0,70 (0,02)
Tranquart[106]	Sanos	45,3 (10,5)	11,8 (4,3)	0,74 (0,07)	17,3 (2,6)	6,2 (2,7)	0,63 (0,09)	13,3 (3,5)	6,4 (1,5)	0,52 (0,10)
Akarsu[10]	Sanos	36,7 (5,3)	12,5 (2,5)	0,65 (0,04)	12,76 (2,63)	4,59 (1,31)	0,64 (0,06)	14,97 (2,42)	6,15 (1,73)	0,60 (0,07)
Matthiessen[80]	Sanos	32,40 (4,34)	7,31 (2,67)	0,77 (0,06)	?	?	?	8,44 (1,36)	2,62 (0,32)	0,68 (0,04)
Stalmans[222]	Sanos	45,8 (16,0)	10,4 (6,1)	0,78 (0,08)	14,0 (3,5)	3,7 (1,2)	0,73 (0,08)	12,8 (4,5)	4,3 (1,7)	0,66 (0,07)
Nicolela[53]	HTO	41,7 (10,9)	9,3 (3,91)	0,78 (0,06)	15,35 (4,44)	4 (1,7)	0,74 (0,05)	8,06 (1,39)	2,6 (0,82)	0,67 (0,09)
Bergstrand[122]	HTO	36,0	7,5	0,80	10,0	2,0	0,77	?	?	?
Akarsu[10]	HTO	35,4 (4,6)	11,6 (2,3)	0,67 (0,02)	11,83 (2,72)	3,85 (1,31)	0,67 (0,04)	14,3 (2,63)	5,38 (1,59)	0,63 (0,07)
Akarsu[85]	HTO	33,68 (5,81)	10,74 (2,50)	0,68 (0,07)	14,54 (2,57)	5,06 (1,29)	0,65 (0,08)	16,61 (3,17)	6,85 (2,05)	0,61 (0,05)
Cellini[11]	HTO	31,3 (2,5)	?	0,76 (0,01)	12,7 (1,7)	?	0,66 (0,01)	14,2 (3,2)	?	0,67 (0,02)
Estudio actual	**HTO**	**46,12 (12,6)**	**10,99 (3,75)**	**0,76 (0,03)**	**17,61 (5,14)**	**4,44 (1,79)**	**0,72 (0,04)**	**11,0,1 (3,61)**	**2,69 (1,08)**	**0,64 (0,05)**
Harris[88]	Glaucoma	34,9 (9,3)	4,8 (2,3)	0,87 (0,06)	8,5 (1,8)	1,2 (1,1)	0,86 (0,12)	7,2 (2,2)	1,7 (0,7)	0,77 (0,1)
Akarsu[10]	Glaucoma	34,76 (4,61)	10,17 (3,13)	0,70 (0,03)	11,22 (2,85)	3,59 (1,45)	0,68 (0,04)	14,23 (3,1)	4,15 (1,28)	0,70 (0,06)
Matthiessen[80]	Glaucoma	27,56 (4,47)	4,36 (1,18)	0,95 (0,24)	?	?	?	7,58 (0,81)	2,06 (0,29)	0,72 (0,02)
Bergstrand[122]	Glaucoma	32,5	5,5	0,83	8,5	1,0	0,83	?	?	?
Zeitz[151]	Glaucoma	30,5 (3,1)	2,5 (0,6)	0,92 (0,01)	8,2 (0,9)	1,4 (0,2)	0,82 (0,03)	8,4 (0,7)	1,7 (0,1)	0,78 (0,02)
Stalmans[222]	Glaucoma	33,0 (11,7)	6,2 (3,7)	0,82 (0,05)	8,1 (2,5)	2,4 (0,4)	0,69 (0,06)	10,3 (2,0)	3,2 (0,8)	0,68 (0,06)

VSM: velocidad sistólica máxima; VDF: velocidad diastólica final; IR: índice de resistencia; HTO: hipertensos oculares.

6.2. REPRODUCIBILIDAD DE LA ECOGRAFÍA DOPPLER COLOR

La EDC es un método diagnóstico no invasivo basado en la emisión y recepción de ultrasonidos que permite obtener imágenes vasculares y estudiarlas hemodinámicamente en tiempo real. Combina imágenes en escala de grises del modo B o bidimensional con la representación en color del flujo sanguíneo medido por el modo doppler, el cual registra la frecuencia de variación en el flujo sanguíneo en el interior de los vasos. De este modo, la velocidad del flujo es calculada a partir de los cambios de frecuencia doppler. Sin embargo, no permite evaluar el volumen sanguíneo de los vasos retrobulbares, ya que para ello deberíamos conocer, aparte de la velocidad, el diámetro vascular. Actualmente, no hay disponible una técnica que permita medir el diámetro de los vasos retrobulbares de forma no invasiva. No obstante, la velocidad del flujo sanguíneo está relacionada con el volumen sanguíneo por medio del tiempo, siempre que la presión de perfusión y la viscosidad sanguínea no cambien [85,86], y por lo tanto, desde este punto de vista, la EDC se puede considerar un método útil para la evaluación de la hemodinámica retrobulbar.

Sin embargo, la utilidad de la EDC en la medición de las velocidades del flujo sanguíneo en los vasos orbitarios ha sido motivo de discusión, debido a la dificultad que ofrece el pequeño calibre de algunos vasos para una determinación de su dirección, y por consiguiente del ángulo de incidencia del haz de ultrasonidos [79]. Esto afecta a la exactitud en la medición de las velocidades de dichos vasos retrobulbares y secundariamente a la reproducibilidad de las medidas. Si atendemos a la fórmula:

$$DFD = 2 \times (FI / VS) \times VF \times \cos q$$

DFD: diferencia de la frecuencia doppler

FI: frecuencia de incidencia

VS: velocidad del sonido

VF: velocidad del flujo

q: ángulo entre el haz de ultrasonidos y el vector del flujo en el vaso sanguíneo

podemos entender que la velocidad del flujo es dependiente del ángulo “q”, y por tanto de la determinación de la dirección del vaso, tratándose de una tarea difícil, cuando

hablamos de vasos de pequeño calibre y trayecto corto como las ACPC. Esta dependencia del ángulo "q" obliga a hacer pequeñas correcciones en el ángulo de insonación durante la realización de las mediciones, de tal manera que permanezca entre 40º y 60º, rango en que los errores en la medición de dicho ángulo tendrán menos influencia en el resultado final. De lo contrario, los resultados no serían reproducibles ni válidos [81]. Para realizar esta corrección es necesario visualizar la dirección del vaso; es por esto, por lo que las ACPC pueden aportar datos erróneos en cuanto a las velocidades del flujo sanguíneo.

Sin embargo, el IR [IR = (VSM – VDF)/ VSM] al tratarse de un cociente de velocidades, es independiente del ángulo de insonación y, por tanto, no se ve influido por los errores derivados de la obtención de un ángulo inadecuado. En este sentido, la mayoría de los estudios acerca de la reproducibilidad de la EDC hablan de una mayor reproducibilidad de las medidas en la AO seguida de la ACR y proponen al IR como el parámetro con menor variación [77,79,80,82,83].

Tanto Baxter [77] como Harris [79] y colaboradores describen las medidas obtenidas en las ACPC como las más claramente variables respecto a la AO y ACR, en concordancia con los resultados expuestos en nuestro estudio, y explican que esto es debido a varios factores además de la dificultad en la aplicación de la corrección en el ángulo de insonación. Por un lado, el pequeño tamaño de estos vasos hace difícil saber si sólo uno o más vasos están siendo medidos a la vez. Por otro, las bajas velocidades del flujo obtenidas con picos menos definidos y más difíciles de identificar también pueden contribuir a la elevada variabilidad de las medidas.

No obstante, de forma general se acepta que la EDC permite la evaluación de los parámetros hemodinámicos de los vasos sanguíneos retrobulbares de forma fiable y reproducible [77,79-83,106], aunque no hay estudios al respecto en pacientes con HTO y utilizando el ecógrafo Toshiba Aplio SSA-770A.

En nuestro estudio hemos evaluado la reproducibilidad de las medidas obtenidas con EDC en la AO, ACR y ACPC en hipertensos oculares.

6.2.1. REPRODUCIBILIDAD EN LA ARTERIA OFTÁLMICA Y ARTERIA CENTRAL DE LA RETINA

En concordancia con estudios anteriores [77,79-83,106] hemos observado una reproducibilidad intraobservador elevada en las medidas del flujo sanguíneo ocular en la AO y ACR. **El IR de Pourcelot mostró la reproducibilidad más alta en ambas arterias** (CCI de 0,93 y 0,82 y CV de 4 % y 5,5 %, respectivamente), siendo el parámetro observado con mayor variabilidad de estas dos arterias la VDF medida en la ACR (CCI de 0,72 y CV de 40 %). En esta línea, al igual que en el presente estudio, Nemeth et al [84] obtuvieron una muy buena reproducibilidad del IR en la AO y ACR, con CV de 6,3 % y 8,8 %, respectivamente. Del mismo modo coinciden con nuestros hallazgos al observar una mayor reproducibilidad en la VSM (CV de la AO: 13,7% y CV de la ACR: 12,9%) que en la VDF (CV de la AO: 16,8% y CV de la ACR: 20,3%). Estos mismos resultados han sido demostrados en otros estudios [77,82]. La mayor facilidad que existe en artefactar la medición de la VDF al hacer presión sobre el globo ocular [77,82] asociada a la peor definición de los picos de la onda en la VDF, pueden explicar estos resultados.

Por otro lado, y también en similitud con nuestros resultados, Harris et al [79], describen las medidas en la AO como las más reproducibles (CV del IR: 4 %; CV de la VSM: 12 %; CV de la VDF: 6 %) seguidas de las obtenidas en la ACR (CV del IR:11 %; CV de la VSM: 25 %; CV de la VDF: 11 %). Las diferencias de los valores del CV de las velocidades con respecto a las de nuestro estudio, se pueden justificar por las diferentes poblaciones incluidas, ya que Harris analiza individuos sanos y pacientes con GTN.

Por lo tanto, no parece que el hecho de hacer el estudio en pacientes hipertensos oculares y el haber utilizado este modelo de ecógrafo modifiquen las reproducibilidades descritas con anterioridad en la AO y ACR.

6.2.2. REPRODUCIBILIDAD EN LAS ARTERIAS CILIARES POSTERIORES CORTAS

Con respecto a la reproducibilidad obtenida en nuestro estudio en las medidas efectuadas en las ACPC, ésta es claramente inferior a la observada para la AO y ACR. Es llamativo que se obtienen valores de CCI por debajo de 0,70 en todos los parámetros hemodinámicos, lo que indica una reproducibilidad intraobservador moderada en estas arterias y que debemos tomar con precaución la interpretación de datos procedentes de dichas arterias. La mayoría de autores que han estudiado la reproducibilidad de la EDC en las arterias retrobulbares coinciden con los hallazgos observados en nuestro estudio, concluyendo que la repetibilidad de las medidas en las ACPC no es la deseada [77,79,84]. Las causas de esta menor reproducibilidad son varias. En primer lugar, su escasa longitud y tamaño (0,2 x 0,2 mm) dificulta, como hemos comentado anteriormente, la adecuada aplicación de la corrección del ángulo de insonación. En segundo lugar, la baja magnitud de las velocidades del flujo de estas arterias hace que se generen registros ecográficos variables, que resultan difíciles de identificar y cuantificar. Y por último, el hecho de que existan entre 6-20 arterias adyacentes entre sí, hace que en cada medición podamos seleccionar una o varias arterias, incluso distintas cada vez.

Por tanto, e incluso conociendo que las ACPC constituyen una parte muy importante del aporte vascular de la CNO, no incluimos en nuestro estudio las mediciones obtenidas en las ACPC (salvo en el análisis de la reproducibilidad) por la dificultad en la aplicación de la corrección del ángulo de insonación, la dificultad para evaluar estas arterias por separado y las características de baja definición de su onda espectral, suponiendo de entrada que la EDC en estos vasos puede no ser lo suficientemente fiable.

En resumen, hemos observado que las medidas obtenidas mediante EDC de la AO y ACR en pacientes hipertensos oculares presentan una buena reproducibilidad intraobservador.

6.3. EFECTO DEL TRATAMIENTO TÓPICO CON BIMATOPROST/TIMOLOL

6.3.1. EFECTO SOBRE LA AGUDEZA VISUAL, PRESIÓN INTRAOCULAR, GROSOR CORNEAL CENTRAL Y GROSOR DE LA CAPA DE FIBRAS NERVIOSAS RETINIANAS

Como venimos comentando, en nuestro estudio se pudo observar un potente efecto hipotensor tras la instilación tópica de la combinación fija bimatoprost/timolol tras 12 semanas de tratamiento, comparable con los descensos de PIO ya descritos para este fármaco [204-208]. Se consiguió un **descenso medio de la PIO de 7,3 mmHg** [IC 95 % (8,6-5,9)] ($p < 0,0001$) (tabla 10). Esta disminución de PIO supuso un 31,33%.

Por otro lado, no se objetivó ningún cambio significativo en el **GCC** tras el tratamiento con bimatoprost/timolol (tabla 10). Varios estudios han concluido que la aplicación tópica de los análogos de la $PGF_2\alpha$ (incluido el bimatoprost) disminuye el GCC en el rango de 4-15 µm [223,224] durante un período de instilación que varía desde 8 semanas a 24 meses. Los autores atribuyen estos cambios a una falta de regulación de las metaloproteasas inducida por los análogos de la $PGF_2\alpha$, que consecuentemente afecta a la matriz extracelular del estroma corneal. También hay indicios de que el uso tópico de timolol lleva a un incremento del GCC [225]. Esto puede ser debido a una influencia mediada por los receptores de los β-bloqueantes en el transporte de iones y fluidos de la córnea. El hecho de que en nuestro estudio no haya cambios en el GCC puede ser debido a la anulación de los efectos contrarios del bimatoprost y timolol sobre el GCC. En el único estudio que analiza el efecto de una combinación fija de análogo de la prostaglandina/timolol - en este caso latanoprost/timolol – sobre el GCC, no se aprecia ningún cambio estadísticamente significativo en el GCC tras el tratamiento tópico con este fármaco, concluyendo que no tiene efecto ni sobre la pérdida de células endoteliales ni sobre el GCC [226]. Estos resultados son concordantes con los nuestros.

La **AV** tampoco se vio modificada tras el tratamiento tópico con bimatoprost/timolol (tabal 10), lo cual ya aparece descrito en los estudios de seguridad de esta combinación fija [204-208,227].

Hasta la fecha no hay estudios que valoren el posible efecto del tratamiento con bimatoprost/timolol sobre el **grosor de la CFNR** mediante tomografía de coherencia óptica. Januleviciene et al [191] evidencian una estabilidad de la capa de fibras nerviosas

medida mediante polarimetría con láser de barrido tras 12 meses de tratamiento con la asociación fija latanoprost/timolol en pacientes con GPAA. Nuestros resultados hablan también de una estabilidad de la CFNR tras tratamiento con bimatoprost/timolol (tabla 10), aunque en este caso medida mediante tomografía de coherencia óptica, sobre una población de HTO y siendo la duración del tratamiento de 12 semanas, lo cual dificulta las comparaciones. Schwartz et al [228], en HTO, hallaron un aumento en el grosor de la capa de fibras nerviosas mediante análisis estereofotogramétrico tras 24 meses de tratamiento con timolol. Este aumento no se relacionó con los niveles de PIO ni con los descensos de PIO conseguidos. Hay que ser cauteloso a la hora de establecer comparaciones con nuestro estudio, ya que se tratan de fármacos y métodos exploratorios distintos.

También en pacientes con HTO, Tsai et al [229] observaron mediante polarimetría con láser de barrido, una disminución de la capa de fibras nerviosas tras 12 meses de tratamiento con timolol en comparación con la brimonidina. Los autores concluyen que parece haber menos progresión en el daño de CFNR en pacientes tratados con brimonidina 0,2% que con timolol 0,5%, no correlacionándose estos hallazgos con los niveles de reducción de PIO, lo cual apoya un posible efecto neuroprotector de la brimonidina.

No obstante, el período de seguimiento en nuestro estudio es muy reducido como para poder objetivar cambios en el grosor de la CFNR en pacientes HTO sometidos a tratamiento con bimatoprost/timolol. Por otro lado, sólo un porcentaje de pacientes con HTO presentan daños estructurales en la cabeza del nervio óptico y en la CFNR tras varios años sin tratamiento [4] y el hecho de recibir una terapia hipotensora potente como el bimatoprost/timolol hace todavía más improbable la progresión.

Por otro lado, apoyados en el hecho de que tras una importante reducción de PIO en ocasiones podemos observar una disminución en la excavación de la cabeza del nervio óptico, podríamos pensar también que puede aumentar el grosor de la CFNR. Pero se ha evidenciado que la mejoría en la excavación papilar observada no se acompaña de una restauración o un incremento en el número de axones de células ganglionares, si no que más bien se debe a la relajación del estiramiento de tejidos al que se ven sometidas las estructuras del nervio óptico. En este sentido, Rebolleda et al [230] estudiaron los posibles cambios del grosor de la CFNR mediante tomografía de coherencia óptica a los 6 meses de practicarles una esclerectomía profunda no perforante a pacientes con glaucoma. A pesar de conseguir una reducción media de PIO

del 48,4 % a los 6 meses de la intervención, no se detectaron cambios significativos en el grosor de CFNR.

6.3.2. EFECTO SOBRE LA TENSIÓN ARTERIAL SISTÓLICA, TENSIÓN ARTERIAL DIASTÓLICA Y FRECUENCIA CARDÍACA

Respecto a las TAS, TAD y FC no se objetivaron cambios tras 12 semanas de tratamiento con bimatoprost/timolol, aunque sí observamos una clara **tendencia descendente de la FC estadísticamente no significativa** (tabla 11). Este descenso fue de **2,7 pulsaciones/minuto (p=0,06)**. Por su parte, el timolol en aplicación tópica cada 12 horas es capaz de reducir la FC de forma significativa según distintas evidencias [46,231-234]. Esta reducción se hace más evidente durante el ejercicio. La mayor parte de los estudios al respecto, sugieren que el timolol aplicado cada 12 horas no influye en la TAS ni TAD, aunque sí es posible apreciar disminuciones numéricas estadísticamente no significativas [231-235]. Distintas investigaciones han comprobado que el bimatoprost 0,03% aplicado una vez al día no produce cambios en la TAS, TAD ni FC [165,171,236]. Los resultados de nuestro estudio coinciden con los de Brand et al [207] y Martínez et al [206] en los que no aprecian cambios significativos en la TAS, TAD y FC tras 3 meses de tratamiento con la combinación fija bimatoprost/timolol en pacientes con glaucoma o HTO. La tendencia de la FC a disminuir con el tratamiento con bimatoprost/timolol que observamos en nuestro estudio muy probablemente se deba al efecto del maleato de timolol. El hecho de que este descenso no alcance la significación estadística es probable que sea debido a la aplicación única diaria de este componente a diferencia de la aplicación cada 12 horas que se realiza en los estudios en los cuales el timolol es capaz de reducir la FC de forma significativa [46,231-234]

6.3.3. EFECTO SOBRE EL FLUJO SANGUÍNEO RETROBULBAR

La asociación fija de bimatoprost (0,3 mg/ml) y maleato de timolol (5 mg/ml) se utiliza ampliamente en la actualidad para reducir la PIO en pacientes con glaucoma [204-208]. Sin embargo, el efecto de estos fármacos por separado sobre la hemodinámica retrobulbar es controvertido.

TIMOLOL

El timolol es un beta-bloqueante no selectivo con potencial efecto vasoconstrictor en la circulación ocular [113], debido a su acción sobre los receptores vasculares β_2. Sin embargo, en líneas generales no se ha podido detectar un efecto perjudicial del maleato de timolol sobre la perfusión ocular.

Estudios experimentales

El timolol puede producir disminución del flujo sanguíneo coroideo en arterias bovinas [114]. Sin embargo, al tratarse de estudios experimentales es muy difícil y arriesgado extrapolar sus resultados a la práctica clínica.

Sujetos sanos e hipertensos oculares

Grunwald et al describieron mediante velocimetría láser doppler un aumento del FSO tras la aplicación tópica de timolol en individuos sanos [237] y en pacientes con HTO [238].

Steigerwalt et al [123] observaron que la velocidad del flujo sanguíneo en la ACR en pacientes con HTO tratados con timolol puede aumentar, sin afectar al resto de arterias retrobulbares.

Schmetterer et al [111] no pudieron encontrar variaciones en el FSO medido mediante EDC en individuos sanos, debido probablemente a que conservan mecanismos de autorregulación intactos.

Pacientes con glaucoma

Bergstrand et al [122] hallaron diferencias entre las velocidades del flujo en la ACR medidas basalmente en pacientes con GPAA y HTO, sugiriendo que los pacientes con HTO mantienen algún grado de autorregulación. Tras un mes de tratamiento con timolol se observó un incremento significativo en la VDF y un descenso también significativo en el IR de la ACR en los pacientes con GPAA, no así en los pacientes con HTO. Los autores explican esta diferencia, más que por un efecto directo del fármaco sobre la vasculatura retiniana, por un descenso de la PIO que los pacientes con GPAA no pueden compensar por una autorregulación deficiente.

No obstante, en pacientes con glaucoma la mayoría de los estudios no encuentran cambios significativos en la perfusión ocular tras tratamiento tópico con timolol [116-118], con la excepción del aumento de la resistencia vascular en las ACPC referido por Altan-Yaycioglu et al [121]. En este sentido, hay que recordar que las mediciones en las ACPC mediante EDC son las más sujetas a errores y las menos reproducibles [77,79,84].

Podemos concluir, entonces, que **según los distintos estudios, la instilación tópica de maleato de timolol no parece afectar de forma negativa al flujo sanguíneo retrobulbar medido mediante EDC en sanos e HTO**, pudiéndolo mejorar en pacientes con GPAA [122]. El hecho de que, en líneas generales, el timolol no afecte al FSO puede ser explicado por un lado, porque no está claro que el timolol aplicado de forma tópica alcance una concentración suficiente en el lecho vascular retiniano y coroideo para ejercer algún efecto vascular, y por otro, porque en la mayoría de los pacientes en los que se estudió el efecto del timolol presentaban un adecuado nivel de autorregulación para hacer frente a los descensos moderados de PIO que produce el timolol [111,117,118,121,122].

BIMATOPROST

El bimatoprost es estructural y farmacológicamente similar a la $PGF_2\alpha$. Ésta puede desarrollar diferentes acciones sobre los vasos sanguíneos dependiendo de la concentración del fármaco, características del lecho vascular, tamaño del vaso y la especie animal [136-138]. Es conocido el efecto vasoconstrictor de la $PGF_2\alpha$ en el cerebro humano [139] y en altas concentraciones en arterias oculares en monos [136]. Esto unido a que muchas prostaglandinas de forma natural tienen efectos cardiovasculares, hace imprescindible el estudio del efecto de esta prostaglandina sintética sobre la microvasculatura ocular. **Los efectos del bimatoprost sobre el FSO han sido analizados de forma amplia sin llegar a conclusiones comunes sobre su efecto vascular**.

Estudios experimentales

En un estudio realizado in vitro sobre arterias ciliares porcinas, Allemann et al [169] pudieron observar mediante miografía un efecto vasoconstrictor directo del bimatoprost sobre estas arterias. En ese mismo estudio, el bimatoprost no pudo relajar las arterias ciliares precontraídas con endotelina-1 o KCl, si bien produjo un estímulo vasoconstrictor adicional. No obstante, se trata de un ensayo *in vitro* donde las arterias se exponen al efecto directo del fármaco a elevadas concentraciones (0,1-10,000 microM). Por otro lado, en preparaciones *in vitro* de vasculatura retiniana humana, concentraciones de bimatoprost en el rango de 0,1-10,000 nM no afectaron de forma significativa al calibre arteriolar [159].

Sujetos sanos

Inan et al [155] pudieron observar una mejoría significativa en la VDF de la AO, a la hora de una administración única de bimatoprost. Concluyen que este resultado favorable a tan corto plazo es limitado y debiera ser confirmado con estudios más prolongados.

Hipertensos oculares y glaucoma

Los resultados son contradictorios. En los estudios de Akarsu et al [170], llevados a cabo en pacientes con HTO y GPAA, y Chen et al [171], realizado en pacientes con GTN, no se observaron cambios en el FSO retrobulbar tras un mes de tratamiento con bimatoprost. Ambos autores coinciden que, aunque se consigue una reducción de la PIO y aumento de la presión de perfusión ocular, éstos no deben ser lo suficientemente importantes como para producir cambios sustanciales en la circulación retrobulbar, o que los efectos de la reducción de la PIO en la hemodinámica retrobulbar fueron enmascarados por fenómenos de autorregulación.

Alagoz et al [156], sin embargo, hallaron un aumento significativo de la VDF de la ACR en pacientes con GPAA tratados con bimatoprost durante 6 meses. Esta mejoría del flujo no fue observada al mes ni al tercer mes de tratamiento. Los autores defienden la hipótesis de que puede ser necesario un tiempo determinado para que el descenso de PIO sea efectivo en la hemodinámica de la ACR. Otra explicación que proponen es que el fármaco precise un tiempo prolongado para acceder y acumularse a nivel ocular o sanguíneo, y así alcanzar una concentración suficiente para tener efecto vascular.

Esta diferencia en los resultados de algunos estudios puede ser explicada por la disparidad entre los grupos de estudio y los períodos de tratamiento. No obstante, se puede concluir al menos que **el tratamiento tópico con bimatoprost no parece tener un efecto pernicioso sobre la circulación ocular**.

Parece presumible que el efecto sobre el FSO retrobulbar de la **combinación fija bimatoprost (0,3 mg/ml)/timolol (5 mg/ml)** será comparable con el de sus componentes por separado. No obstante, **hasta la actualidad no existe ningún estudio que evalúe el efecto de esta combinación fija sobre la perfusión ocular**.

Además, la discrepancia arrojada por los datos obtenidos en los estudios con timolol y bimatoprost puede ser debida, en parte, a que un gran número de estudios carece de grupo control, reduciéndose así el poder estadístico de dichos estudios. Por ello, es razonable estudiar la posible influencia de la asociación fija bimatoprost/timolol sobre la hemodinámica retrobulbar mediante un estudio aleatorizado, doble ciego, prospectivo y controlado con placebo.

En nuestro estudio, hemos demostrado mediante EDC un aumento significativo de la VDF en la ACR tras la instilación de la combinación fija bimatoprost/timolol en hipertensos oculares. Así, pudimos constatar una aumento medio significativo de 1,3 cm/s (p=0,01) en la VDF de la ACR tras 12 semanas de tratamiento (tabla 12, figura 11). No obstante, no se registró ningún otro cambio en las velocidades del flujo ni en los índices de resistencia medidos en la AO y ACR (tabla 12).

Nuestros resultados coinciden con los del estudio de Steigerwalt et al [123], en el que observan una mejoría en la VDF de la ACR tras tratamiento con timolol en pacientes HTO. Aunque se trata de poblaciones distintas, Bergstrand et al [122] también hallan un aumento de VDF en la ACR en pacientes con GPAA tratados con timolol.

En cuanto al bimatoprost, nuestros resultados no coinciden con los encontrados por Koz [152] y Akarsu [170] los cuales observan un efecto neutro de este fármaco sobre la hemodinámica retrobulbar de pacientes con HTO y GPAA. Sin embargo, estos estudios no subdividen los pacientes en HTO y GPAA, sino que realizan la investigación en ambos tipos de pacientes a la vez, lo que le resta validez a dichos estudios. Por el contrario, nuestros resultados sí coinciden con los de Alagoz et al [156], que encuentran un aumento de la VDF de la ACR con tratamiento con bimatoprost, aunque de nuevo con la salvedad de tratarse de pacientes con GPAA.

No existen estudios acerca del efecto de combinaciones fijas de análogos de prostaglandinas/timolol sobre el flujo sanguíneo retrobulbar de pacientes con HTO. Si tenemos en cuenta los realizados en pacientes con glaucoma, los resultados hallados en nuestro estudio difieren de los encontrados por Martínez et al [188] en su estudio sobre la influencia de una combinación fija de un análogo de prostaglandina/timolol en el FSO de pacientes con GPAA. Según sus observaciones la asociación latanoprost/timolol produce un empeoramiento del flujo retrobulbar, disminuyendo la VDF e incrementando el IR en las ACPC. Si bien no encontraron ningún efecto del fármaco sobre la AO, al igual que en nuestro estudio. Los autores comentan que los efectos vasculares negativos del fármaco encontrados en este estudio podrían ser debidos a un efecto vasoconstrictor del timolol no contrarrestado por el latanoprost, o bien a un efecto constrictor directo del latanoprost. No obstante, este estudio es difícilmente comparable con el nuestro por tratarse de fármacos y poblaciones distintas y porque ellos no analizan la ACR y nosotros no hacemos lo propio con las ACPC. En este contexto, recordemos de nuevo que las mediciones obtenidas mediante EDC de las ACPC presentan limitaciones en cuanto a fiabilidad [77,79,84].

Otros estudios realizados con la asociación fija latanoprost/timolol en pacientes con GPAA, encuentran un efecto neutro de este fármaco sobre el flujo sanguíneo medido en arterias retrobulbares [190,191].

Como en la mayoría de los estudios realizados con timolol [111,116-118,122,123] y bimatoprost [155,156,159,170,171] de forma individual, **nuestro estudio demuestra que no existe un efecto perjudicial de la combinación fija bimatoprost/timolol sobre la hemodinámica de la AO y ACR**.

¿EL EFECTO VASCULAR OBJETIVADO ES UN EFECTO DIRECTO O ESTÁ VINCULADO AL DESCENSO DE LA PIO?

Es cuestionable si los cambios en los parámetros hemodinámicos observados tras el tratamiento con fármacos antiglaucomatosos son consecuencia del descenso de la PIO [85,171,239], o de forma alternativa, el fármaco actúa directamente sobre el lecho vascular, produciendo cambios en las velocidades del flujo sanguíneo [142,152,185].

La relación entre las velocidades del flujo en los vasos retrobulbares y la PIO ha sido motivo de estudio, para valorar el **efecto vascular indirecto de los cambios de PIO.**

Harris et al [44] y Joos et al [45] demostraron en pacientes sanos que tras una elevación aguda de la PIO con oftalmodinamometría de succión se producía, además de un descenso de la PPO (calculada como 2/3 Presión Arterial Media – PIO), un descenso de las velocidades del flujo sanguíneo y un aumento en el IR en la ACR y ACPC, permaneciendo inalterados los datos hemodinámicos en la AO.

Por tanto, en las ACR y ACPC las velocidades del flujo son dependientes de la PIO y la PPO, al contrario que en la AO, en la que las velocidades del flujo fueron independientes de la PIO [239,240]. Estos resultados sugieren la posibilidad de que tras cambios importantes de PIO, la capacidad de autorregulación en personas sanas puede ser crítica en la ACR y ACPC, permaneciendo inalterada en la AO.

Es interesante remarcar también los hallazgos de Trible et al [241], en los que descensos de la PIO por medio de cirugía filtrante en pacientes con GPAA producen una elevación de la VDF en la ACR. Así, descensos de la PIO podrían causar un incremento de la presión de perfusión y posiblemente mayores velocidades del flujo sanguíneo, siempre que la presión arterial sistémica se mantenga estable [46,240].

Igualmente, en ausencia de una autorregulación efectiva, un descenso en la presión de perfusión causaría una reducción del flujo sanguíneo.

Nuestros resultados son concordantes con estos hallazgos, ya que pudimos observar un incremento significativo de la VDF en la ACR tras 12 semanas de tratamiento con bimatoprost/timolol, sin encontrar cambios en la AO. Este aumento del flujo que detectamos en la ACR puede estar en relación con la disminución de la PIO observada en los pacientes tratados. Se consiguió un descenso medio de la PIO de 7,3 mmHg (31,33%) ($p<0,0001$) comparable con el que se observó en el estudio de Alagoz et al (30%) [156]. Esta importante disminución de PIO es probable que se acompañe de un aumento en la PPO, ya que la presión arterial permaneció estable, y consecuentemente en un aumento del FSO. Esto se puede explicar porque, o bien los pacientes de nuestro estudio con HTO presentan ya una autorregulación limitada en su lecho vascular como previamente está descrito [10,11], o bien, como sugieren Harris et al [44], la capacidad de autorregulación en la ACR en los humanos es limitada y sea insuficiente para contrarrestar un descenso de PIO importante como el que se observa en los pacientes de nuestro estudio. A este respecto, de sobra es conocido el compromiso en la autorregulación de la circulación ocular de pacientes con glaucoma [33,38,39,242].

No obstante, existen estudios en los cuales a pesar de una disminución de la PIO y aumento de la PPO tras tratamiento con bimatoprost, no se observa ningún cambio en los parámetros hemodinámicos [152,170,171]. Esto probablemente sea debido a que el tiempo de tratamiento y el descenso conseguido en la PIO no fueron suficientes como para afectar al FSO medido mediante EDC. Por tanto, **el hecho de que en nuestro estudio sólo se observen cambios en la ACR y no en la AO, puede indicar que descensos de la PIO en torno al 30 % son suficientes para afectar al flujo sanguíneo de la ACR, pero insustanciales como para alterar la hemodinámica de la AO [44,239,240]**.

Un hecho que respalda que los cambios hemodinámicos hallados en nuestro estudio son consecuencia de una importante reducción de la PIO, es que pudimos observar una correlación significativa entre el descenso de la PIO y el aumento de la VDF en la ACR en el grupo de pacientes tratados a las 12 semanas ($r = -0,627$, $p = 0,013$), de tal forma que cuanto mayor fue la reducción de la PIO a las 12 semanas de tratamiento, mayor fue el incremento de la VDF en la ACR (figura 14). Del mismo modo, se observó una moderada correlación positiva significativa entre la variación de PIO y el IR de la ACR ($r = 0,481$, $p = 0,035$) (figura 15).

Nuestros hallazgos concuerdan con los de Harris et al [44] y Joos et al [45], ya que observaron que el parámetro que más se ve influenciado por los cambios de PIO es la VDF.

Después de todo lo expuesto anteriormente, parece improbable que el efecto beneficioso hemodinámico de la combinación fija bimatoprost/timolol hallada en nuestro estudio sea debido a una **reacción vascular directa** generada por el fármaco. No está claro que el bimatoprost y timolol alcancen la circulación retiniana y coroidea en una concentración suficiente tras su instilación tópica [243,244]. También pueden alcanzar las arterias retrobulbares a través de la circulación sistémica como vía alteranativa. El hecho de que el timolol [245] y el bimatoprost [246] puedan producir edema macular cistoide es indicativo del acceso de estos fármacos al polo posterior. Para afectar la hemodinámica retrobulbar, no obstante, no sólo es suficiente con alcanzar el área retrobulbar, sino que además hay que hacerlo en una concentración suficiente y tener propiedades vasoactivas intrínsecas.

Acheampong et al [128] encuentran niveles de timolol de 16,9 nmol/ml en el nervio óptico de conejos albinos a las 2 horas de su aplicación tópica.

Dong et al [247] describen que, en arterias ciliares aisladas de conejos, el timolol precisa alcanzar concentraciones de 30 microM para producir vasodilatación de dichos vasos. Estos hallazgos sugieren que el timolol no alcanza concentraciones suficientes para tener efecto vasodilatador.

Por otro lado, Harris et al [117] postulan que es probable que el timolol no tenga propiedades vasoactivas tras su aplicación tópica, ya que no es capaz de alterar el FSO medido mediante EDC en pacientes con GTN, a diferencia del betaxolol que lo mejora, produciendo el timolol incluso un mayor descenso de la PIO que el betaxolol.

Otros autores hablan a favor de un efecto vasoconstrictor del timolol en la circulación retiniana y ciliar de sujetos sanos [248,249]. Aún así, definitivamente parece que el timolol no es capaz de alcanzar la vasculatura retiniana y coroidea para producir una vasoconstricción medible [243,244].

Muchos autores han intentado explicar los efectos de los análogos de las prostaglandinas en los parámetros hemodinámicos retrobulbares por reacción directa vascular, la producción de prostaglandinas endógenas y la liberación de óxido nítrico [142,153]. El bimatoprost, que se absorbe rápidamente a través de la córnea, conjuntiva y esclera después de instilarlo tópicamente, se ha visto que en el rango de concentraciones 0,1-10,000 nM no afecta significativamente al calibre arteriolar retiniano [159]. Incluso se

ha observado que no afecta al tono arteriolar retiniano a concentraciones de 10^{-5} M [159]. Aparte, el bimatoprost no interacciona con receptores adrenérgicos, colinérgicos, cannabinoides, dopaminérgicos o prostanoides [159]. Tras la aplicación de bimatoprost, se detectan rápidamente concentraciones de este fármaco en el torrente sanguíneo para rápidamente declinar cuando alcanza la $C_{máx}$. La $C_{máx}$ suele ser aproximadamente de 2 x 10 nM en sangre, lo cual es insuficiente para provocar un efecto farmacológico detectable [159]. Por tanto, la concentración sanguínea alcanzada con bimatoprost es insuficiente para obtener un efecto farmacológico. No es probable que el fármaco necesite un tiempo prolongado para acumularse en el ojo o en la sangre y así alcanzar una concentración suficiente para tener propiedades vasoactivas. Se han determinado los niveles sanguíneos de bimatoprost tras instilación tópica al día siguiente, 7 días y 14 días, permaneciendo estable su concentración durante 2 semanas [159]. En el estudio de Koz et al [152], concluyen que tanto el latanoprost como el travoprost producen una reducción de IR de la ACR y la AO, a diferencia del bimatoprost que no tiene ningún efecto hemodinámico sobre las arterias retrobulbares. Los autores interpretan que los efectos positivos del latanoprost y travoprost en el FSO pueden ser debidos a cambios vasculares, ya que los tres fármacos consiguieron una reducción similar de la PIO.

Hasta la actualidad no existe ninguna investigación acerca de las concentraciones a nivel ocular y sanguíneo de la combinación fija bimatoprost/timolol tras su aplicación tópica. Igualmente, no hay datos sobre las concentraciones necesarias *in vitro* para alcanzar propiedades vasoactivas. Por lo tanto, teniendo en cuenta las características farmacodinámicas no esclarecidas totalmente de sus componentes por separado, **parece que cualquier efecto hemodinámico alcanzado tras la instilación tópica de bimatoprost/timolol será más probablemente debido a la influencia de este fármaco sobre la PIO y la PPO que a su acción directa sobre el lecho vascular.**

6.3.4. TOLERABILIDAD Y SEGURIDAD DEL TRATAMIENTO

Las reacciones adversas al tratamiento con la combinación fija bimatoprost/timolol encontradas en nuestro estudio coinciden con las ya descritas en estudios de seguridad previos [208,209] de bimatoprost y timolol por separado. Han sido casi en su totalidad efectos secundarios de tipo local ocular y de intensidad leve (tabla 13), salvo un paciente que refirió cansancio generalizado discreto que no requirió la retirada del tratamiento

6.4. ESTUDIO DE CORRELACIÓN ENTRE LOS CAMBIOS DE PRESIÓN INTRAOCULAR Y FLUJO SANGUÍNEO RETROBULBAR A LAS 12 SEMANAS DE TRATAMIENTO

Presumiendo que los pacientes con HTO pueden ya presentar algún grado de alteración en la autorregulación vascular a nivel ocular [10,11], es probable que una disminución de la PIO en estos pacientes conlleve a un aumento en la PPO y secundariamente a un aumento del FSO. A lo largo de las líneas anteriores ya se ha comentado que son muchos los estudios que han puesto de manifiesto la relación existente entre la PIO y el FSO [44,45,85,171,239-241]. Esta relación, sin embargo, no se cumple en todos los individuos, de tal manera que aquellos sujetos sanos con la autorregulación intacta son capaces de mantener el flujo constante a pesar de cambios en la presión de perfusión [250,251]. Del mismo modo, en los pacientes con glaucoma avanzado, a pesar de presentar una autorregulación defectuosa, no se han observado cambios del FSO secundarios a modificaciones de la PIO [239]. Esto probablemente se deba a que para que se produzcan variaciones en el FSO es necesario conservar un aceptable anillo neurorretiniano.

Para intentar poner de manifiesto la relación entre cambios de PIO y FSO, analizamos la posible relación entre variaciones de PIO y parámetros hemodinámicos en la ACR y AO en el grupo de tratamiento a las 12 semanas. Como ya se ha descrito anteriormente encontramos una correlación inversa significativa entre la variación de la PIO y de la VDF en la ACR a las 12 semanas de tratamiento ($r = -0,627$, $p = 0,013$), (tabla 15). Así, se observó que a mayores descensos de PIO correspondían mayores aumentos de VDF (figura 14). Aunque más débil, también se halló una correlación, en este caso positiva, entre los cambios de PIO y de IR en la ACR ($r= 0,481$, $p = 0,035$), (tabla 15). Mayores reducciones de PIO se relacionaron con mayores descensos del IR en la ACR (figura 15). Podemos decir, entonces, que según nuestros resultados, **la mejoría del flujo sanguíneo en la ACR es mayor en aquellos pacientes en los que se produce una mayor reducción de la PIO**, confirmando la relación entre cambios de PIO y FSO.

El descenso de las velocidades del flujo sanguíneo en pacientes con glaucoma en parte puede ser explicado por un aumento en la resistencia del lecho vascular. La explicación más razonable para este fenómeno sería un aumento en la impedancia que acompaña al aumento de la PIO y la consecuente reducción de las velocidades

sanguíneas. Un incremento de la resistencia en un lecho vascular normalmente reduce más marcadamente el flujo sanguíneo diastólico que el componente sistólico, lo que se expresa como un incremento en el índice de resistencia vascular [239]. Esto es más frecuente que ocurra en la ACR y ACPC, que como ya se ha explicado son las que más se influyen ante cambios de la PIO [44,45,239,240]. Así ocurre en nuestro estudio, que los parámetros que más se ven alterados en la ACR en el momento basal son la VDF (4,44 cm/s; DE: 1,79) y el IR (0,72; DE: 0,04). Tranquart et al [106] en individuos sanos describen valores en la ACR de VDF de 6,2 cm/s (DE:2,7) y de IR de 0,63 (DE:0,09). Y precisamente, en nuestro estudio, son estos parámetros los que más se ven influenciados ante la reducción de la PIO a las 12 semanas de tratamiento, lo que apoya la teoría de que **en pacientes con HTO está aumentada la resistencia en el lecho vascular retiniano, mejorando la perfusión retiniana al hacer descender la PIO.**

6.5. ESTUDIO DE CORRELACIÓN ENTRE LAS CARACTERÍSTICAS BASALES Y EL FLUJO SANGUÍNEO RETROBULBAR A LAS 12 SEMANAS DE TRATAMIENTO

Con el objeto de estudiar las características iniciales que pudieran estar influyendo en los valores finales de velocidades del flujo e índice de resistencia, analizamos las posibles correlaciones de dichas características basales con la variación de los parámetros hemodinámicos de la AO y ACR a las 12 semanas en el grupo de pacientes tratados con bimatoprost/timolol.

6.5.1. CORRELACIÓN EDAD-FLUJO SANGUÍNEO OCULAR

Algunos autores han observado un empeoramiento en las velocidades del flujo y en el IR de la AO, ACR y ACPC en función de la edad [78,220,221]. Nosotros hemos podido encontrar que a las 12 semanas de tratamiento existe una correlación significativa entre la edad y el aumento de la VDF en la ACR ($r = 0,453$; $p = 0,044$) (tabla 15). **Los pacientes con más edad experimentaron un mayor aumento en la velocidad del flujo de la ACR tras 12 semanas de tratamiento tópico con bimatoprost/timolol**. Esto puede ser explicado porque, como confirman Jeppesen et al [252], los sujetos con mayor edad presentan una capacidad disminuida de autorregulación en su lecho vascular retiniano, y de esta manera compensan peor las subidas en la presión de perfusión, con el consiguiente aumento del FSO. Estos autores midieron el diámetro de arteriolas retinianas antes y después de una subida en la presión arterial. Encontraron que en sujetos jóvenes tras el aumento de la presión arterial se producía una disminución en el diámetro de las arteriolas retinianas como respuesta a una perfecta autorregulación, hecho que no se producía en los pacientes de mayor edad. Sin embargo, como veremos en el siguiente apartado, no conseguimos demostrar una correlación significativa entre la edad y los parámetros hemodinámicos en el momento inicial del estudio. Según los resultados de nuestro estudio, **los pacientes de mayor edad son los que más se beneficiarían del tratamiento con bimatoprost/timolol, en cuanto a la mejora de la velocidad del flujo en la ACR**.

6.5.2. CORRELACIÓN PRESIÓN INTRAOCULAR- FLUJO SANGUÍNEO OCULAR

Podríamos pensar que aquellos pacientes con los valores más elevados de PIO de forma inicial, serían los que más se beneficiarían, desde el punto de vista hemodinámico, a las 12 semanas de tratamiento. Aunque no estadísticamente significativa, hay una tendencia a la correlación positiva entre la PIO basal y los cambios en las velocidades del flujo, y negativa con el IR, tanto en la AO como en la ACR a las 12 semanas (tabla 15). No obstante, y como veremos en el siguiente apartado, no existe correlación en el momento basal entre la PIO y los parámetros hemodinámicos retrobulbares (tabla 16). Esto habla a favor de que los pacientes con PIO más elevada no presentan necesariamente mayores alteraciones hemodinámicas oculares, y por tanto no necesariamente ellos han de beneficiarse en un mayor grado de la terapia hipotensora [156]. Esta mejoría hemodinámica parece estar más en relación con los niveles de reducción de PIO alcanzados [46,171,239,241].

6.5.3. CORRELACIÓN DE AGUDEZA VISUAL, GROSOR CORNEAL CENTRAL, DEFECTO MEDIO, GROSOR DE CAPA DE FIBRAS NERVIOSAS RETINIANAS, TENSIÓN ARTERIAL SISTÓLICA, TENSIÓN ARTERIAL DIASTÓLICA Y FRECUENCIA CARDÍACA- FLUJO SANGUÍNEO OCULAR

Ninguno de los cambios registrados en los parámetros hemodinámicos a las 12 semanas de tratamiento se correlacionaron con los valores al inicio del estudio de AV, GCC, DM, grosor de CFNR, TAS, TAD y FC, por lo que no son parámetros que en principio parezcan influir en la variación del flujo sanguíneo retrobulbar observada en los pacientes tratados durante 12 semanas con la asociación fija bimatoprost/timolol. No hay estudios al respecto en la literatura

6.6. ESTUDIO DE CORRELACIÓN ENTRE LAS CARACTERÍSTICAS BASALES Y EL FLUJO SANGUÍNEO RETROBULBAR BASAL EN TODOS LOS PACIENTES SELECCIONADOS

6.6.1. CORRELACIÓN EDAD-FLUJO SANGUÍNEO OCULAR

Estudios previos han confirmado que el flujo sanguíneo ocular a nivel retrobulbar se afecta negativamente conforme avanza la edad de los sujetos [78,220,221], y que esto ocurre de forma secundaria al aumento progresivo común de la resistencia periférica en los lechos vasculares que sucede según avanzamos en edad [239]. Nosotros encontramos una tendencia al empeoramiento de los parámetros hemodinámicos en la AO y ACR en sujetos de mayor edad, aunque estadísticamente no significativa (tabla 16). No existen estudios que evalúen el efecto de la edad en pacientes con HTO sobre el FSO, por lo que nuestros resultados son difícilmente comparables. No obstante, es de esperar que si la autorregulación retiniana se va deteriorando con la edad [252], y las resistencias vasculares periféricas aumentan también con la edad, los parámetros hemodinámicos de pacientes mayores con la PIO elevada se encuentren alterados. El hecho de que no hayamos encontrado una correlación significativa puede ser debida a que la muestra poblacional de nuestro estudio es menor que la del resto de estudios que analizan el efecto de la edad en el FSO.

6.6.2. CORRELACIÓN PRESIÓN INTRAOCULAR- FLUJO SANGUÍNEO OCULAR

Ya se ha comentado anteriormente que no observamos ninguna correlación en el momento inicial entre la PIO y los parámetros hemodinámicos retrobulbares (tabla 16). Como ya sabemos, niveles aumentados de PIO en pacientes con la autorregulación deficitaria conllevan a un deterioro de la perfusión ocular [11,44,45,239,240]. Así, en nuestro estudio encontramos una VDF e IR en la ACR alteradas en comparación con datos de estudios previos realizados en sujetos sanos [106]. A la vista de nuestros resultados, es probable que la alteración del FSO sea secundaria al hecho de estar incrementada la PIO, pero que dicha afectación del FSO no tiene porqué estar correlacionada linealmente con los niveles de PIO. Con lo que sí parece relacionarse el FSO es con el

grado de reducción de la PIO, siempre y cuando los pacientes no presenten un glaucoma muy avanzado y conserven un adecuado lecho vascular [239,241].

6.6.3. CORRELACIÓN GROSOR CORNEAL CENTRAL-FLUJO SANGUÍNEO OCULAR

Derivado de los resultados del OHTS [253] surgió la conclusión de que los sujetos hipertensos oculares con un GCC disminuido tienen un mayor riesgo de desarrollar glaucoma. Medeiros et al [254,255] y Henderson et al [256] han demostrado en varios estudios adicionales el papel del GCC como un importante determinante de riesgo en pacientes con HTO.

Hay un interés creciente en determinar los mecanismos potenciales exactos de este incremento de riesgo, ya que cada vez más se piensa que esta relación no sólo representa un artefacto de la tonometría de aplanación. Un grosor corneal disminuido podría indicar la existencia de debilidad en otras estructuras oculares, como la esclera y la lámina cribosa [257]. Una lámina fina presenta una mayor flexibilidad que una gruesa, de tal forma que experimentará mayores desplazamientos en respuesta a fluctuaciones de PIO. Desplazamientos mayores de la lámina cribosa pudieran desembocar en un mayor daño a los axones adyacentes [258]. Así, Lesk et al [259] encontraron en pacientes con GPAA e HTO y paquimetrías delgadas una mayor superficialización de la excavación del nervio óptico, la cual es un marcador de desplazamiento anterior de la lámina cribosa; aparte encontraron en estos pacientes una menor mejoría del flujo sanguíneo del anillo neurorretiniano tras descensos de PIO. Congdon et al [260] sugieren que tejidos oculares más elásticos o distensibles pueden estar asociados con la progresión glaucomatosa.

Otra posible hipótesis podría ser que la relación de riesgo entre el GCC y el glaucoma represente una relación entre el GCC y el FSO. En este sentido, Lesk et al [259] describen tras descensos de PIO un mayor aumento del flujo sanguíneo en el anillo neurorretiniano en pacientes con córneas gruesas. Los autores consideran que los vasos sanguíneos de pacientes con paquimetrías finas pueden estar más lesionados por los movimientos repetidos de una lámina cribosa más flexible. En la misma línea, Doyle et al [261] realizaron un análisis retrospectivo del GCC y los factores de riesgo cardiovasculares de 54 pacientes con GPAA y 54 pacientes con GTN. Estos autores concluyen que el GCC en GTN es significativamente menor que en GPAA y que las

córneas son más delgadas en pacientes con GTN con factores de riesgo cardiovasculares que sin ellos. Mediante EDC, Stalmans et al [222] evidenciaron una correlación positiva estadísticamente significativa entre la VSM y la VDF de la ACR y el GCC.

Estos resultados coinciden con los de nuestro estudio, en el que analizamos la posible influencia del GCC en las velocidades del flujo sanguíneo retrobulbar en pacientes con HTO. Encontramos una correlación positiva estadísticamente significativa entre el GCC y la VDF en la ACR (r=0,606, p=0,000)(figura 17). En el mismo sentido, observamos una correlación inversa significativa entre el GCC y el IR en la ACR (r=-0,422, p=0,017)(figura 18), indicando que las córneas más delgadas tuvieron una resistencia vascular distal mayor. No pudimos encontrar ninguna relación entre el GCC y los parámetros hemodinámicos medidos en la AO. Aunque en pacientes con PIO elevada y/o glaucoma se puede afectar el flujo sanguíneo en la AO, la mayor parte de los estudios hablan de alteraciones hemodinámicas en la ACR y ACPC [32,36,44,45,53,90,91,239,240].

De sobra es conocida la relación entre disregulación vascular periférica y alteraciones del FSO y glaucoma [32-36,38]. Así, Gherghel et al [32], comparando sujetos con disregulación vascular acral, demostrada por capilaroscopia del lecho ungueal, con individuos sanos sin vasoespasmo, encontraron que sólo en los pacientes con vasoespasmo periférico la VSM, VDF y el IR de la ACR se correlacionaban significativamente con la PPO, sugiriendo este hallazgo una alteración en la regulación del flujo sanguíneo en la circulación ocular de estos pacientes y, consecuentemente, una mala adaptación a los cambios de la presión de perfusión. Por tanto, la disregulación vascular puede ser considerada como un factor de riesgo para desarrollar glaucoma independiente de la PIO, interfiriendo con la autorregulación y haciendo al ojo más sensible a los incrementos de PIO y/o a los descensos de la presión arterial. Nosotros proponemos la posibilidad de que, en los pacientes con córneas más gruesas, las mayores velocidades del flujo sanguíneo y el menor IR encontrados pueden indicar una mejor autorregulación vascular, lo cual podría proteger a estos pacientes de desarrollar daño a nivel de la CNO. Del mismo modo, aquellos pacientes con córneas delgadas podrían presentar asociado un defecto en la autorregulacion vascular en la ACR y consecuentemente un mayor riesgo de desarrollar glaucoma. Según los resultados de nuestro estudio, los pacientes con HTO y GCC menor de 568 μm presentan un IR en la ACR significativamente mayor que aquellos con córneas más gruesas (tabla 17).

Es más razonable pensar que las diferencias encontradas en el flujo sanguíneo ocular en función del GCC sean debidas a diferencias de PIO reales entre los grupos por la influencia del GCC en las lecturas tonométricas. De tal forma que no se puede confirmar una relación directa entre el GCC y el FSO, ya que la PIO constituye un factor por sí mismo capaz de influir sobre el FSO. Podríamos, en este sentido, corregir la PIO en función del GCC para intentar aislar el efecto del mismo sobre la PIO, sin embargo existe una convicción creciente [262] de que no es posible obtener el valor real de la PIO mediante fórmulas lineales de corrección a partir del GCC.

6.6.4. CORRELACIÓN GROSOR DE CAPA DE FIBRAS NERVIOSAS RETINIANAS-FLUJO SANGUÍNEO OCULAR

Recientemente Berisha et al [263] describieron en pacientes con glaucoma incipiente una correlación inversa entre el flujo sanguíneo retiniano medido mediante láser Doppler y el grosor de CFNR registrado mediante tomografía de coherencia óptica. Postulan que en fases tempranas del glaucoma aumenta de forma progresiva la síntesis de óxido nítrico en respuesta a la isquemia inicial, lo que haría que aumentara el flujo sanguíneo local por vasodilatación. No obstante, refieren que este fenómeno ocurriría hasta un nivel crítico de grosor de la CFNR, a partir del cual se produciría un claro descenso en el flujo sanguíneo.

Estos hallazgos no contradicen los estudios en los que se aprecia alteración del flujo sanguíneo en fases tempranas de la enfermedad, incluso en pacientes con HTO [11,54,264], ya que Berisha et al también describen una reducción del flujo y de las velocidades del flujo en los pacientes con glaucoma incipiente respecto a individuos control sanos. Siguiendo el mismo razonamiento, Plange et al [265] encuentran una correlación, en este caso positiva, entre la velocidad del flujo en la ACR y el área y volumen del anillo neurorretiniano en pacientes con glaucoma avanzado.

En nuestro estudio no encontramos correlación alguna entre las velocidades del flujo y el IR de la AO y ACR con el grosor de la CFNR medido mediante tomografía de coherencia óptica en pacientes hipertensos oculares. Hasta la actualidad no existe ningún estudio que analice la relación de los parámetros hemodinámicos retrobulbares con la CFNR medida mediante tomografía de coherencia óptica en pacientes con HTO. Sólo Feke et al [266] encontraron en pacientes HTO una correlación negativa entre el flujo sanguíneo de la región temporal de la CNO medido

mediante láser doppler y el grosor de la CFNR obtenido por análisis estereofotogramétrico, refiriendo que existe una heterogeneidad espacial en el flujo sanguíneo del disco óptico. Nuestros resultados no son comparables con los de este estudio, ya que se analizan lechos vasculares distintos y las técnicas utilizadas son muy diferentes.

Dado que el grosor de CFNR en los pacientes de nuestro estudio se encuentra dentro de rangos normales (100,58 µm ± 8,25), comparado con el de los pacientes del estudio de Berisha et al [263] (77,5 µm ± 12,9), en los ojos de nuestros pacientes no se produciría un estímulo isquémico y una producción secundaria de óxido nítrico, que llevarían a un aumento del flujo sanguíneo mayor en los pacientes con más pérdida de axones de células ganglionares. No obstante este mecanismo es una hipótesis y permanece por aclarar.

6.6.5. CORRELACIÓN AGUDEZA VISUAL Y DEFECTO MEDIO-FLUJO SANGUÍNEO OCULAR

Según los resultados de nuestro estudio, no hay correlación entre los valores de flujo sanguíneo en las arterias retrobulbares y la **agudeza visual** (tabla 16). Hasta la fecha, no existen publicaciones científicas que analicen una posible correlación entre estos dos parámetros en pacientes hipertensos oculares o con glaucoma. La leve reducción del FSO que está descrita que puede ocurrir en pacientes con HTO [10,11], y que apoyamos en este estudio, es muy improbable que pueda afectar a la AV de estos pacientes, ya que es necesario un gran daño estructural de la CNO para que esto ocurra.

Tampoco pudimos observar una correlación significativa entre el **defecto medio** obtenido mediante perimetría estática automática y los parámetros hemodinámicos retrobulbares (tabla 16). Cellini et al [11] en HTO, aunque no analizan la relación entre el DM y el flujo sanguíneo retrobulbar, sí encuentran que valores alterados en tecnología de doble frecuencia se correlacionan con un aumento en la resistencia de las ACPC. Estos datos, que apoyan un daño precoz tanto en la función visual como en la perfusión vascular de pacientes con HTO, no son comparables con los de nuestro estudio. Por un lado, porque analizan las ACPC con sus limitaciones inherentes ya comentadas, y por otro, porque la tecnología de doble frecuencia puede detectar alteraciones precoces que la perimétrica estática estándar no es capaz, haciendo más probable el encontrar alguna correlación con el flujo sanguíneo a nivel retrobulbar.

En pacientes con glaucoma, en los que hay diferentes grados de afectación campimétrica, sí se han podido observar correlaciones significativas entre el daño campimétrico y la alteración del flujo sanguíneo retrobulbar [49-52,93-95].

6.6.6. CORRELACIÓN TENSIÓN ARTERIAL SISTÓLICA, TENSIÓN ARTERIAL DIASTÓLICA Y FRECUENCIA CARDÍACA–FLUJO SANGUÍNEO OCULAR

A diferencia de otros estudios publicados [220-222,267], no pudimos observar una correlación entre la **presión arterial** y las medidas del flujo sanguíneo obtenidas a nivel retrobulbar (tabla 16). Esta discrepancia podría explicarse por las distintas características de la población de los otros estudios. Los pacientes del presente estudio son de mayor edad e HTO, a diferencia de los estudios previos que se realizaron en voluntarios sanos, salvo el de Stalmans et al [222] que se llevó a cabo en pacientes sanos y con glaucoma. Éste halló una correlación significativa entre la VDF de la ACR y la TAD del total de pacientes.

No existen hasta la fecha estudios que analicen la posible correlación entre FSO y TA en pacientes HTO. No obstante, un aumento de la presión arterial se puede ver acompañada de un aumento de la presión de perfusión y consecuentemente de un aumento de la perfusión ocular, si la PIO permanece estable. Por tanto, si la autorregulación vascular empeora con la edad [252], y puede estar ya empezando a alterarse en pacientes con HTO, hubiera cabido esperar que en nuestro estudio observáramos una correlación entre las presiones arteriales y las velocidades del flujo y/o el IR, como consecuencia de cambios en la presión de perfusión. El hecho de que no halláramos estos resultados, puede deberse de nuevo a un insuficiente tamaño muestral.

Tampoco encontramos una correlación significativa entre la **FC** y las medidas del flujo sanguíneo retrobulbar. Los autores que estudian el FSO mediante EDC en HTO no analizan si existe correlación entre la FC y el flujo sanguíneo retrobulbar. Aunque en poblaciones distintas, nuestros resultados coinciden con los de Stalmans et al [222]. En pacientes sanos y con glaucoma, no hallan ninguna correlación entre la frecuencia cardíaca y los distintos parámetros hemodinámicos obtenidos mediante EDC en las arterias retrobulbares.

CONCLUSIONES

7. CONCLUSIONES

1. La EDC es un procedimiento reproducible para la obtención de los parámetros hemodinámicos en la AO y ACR.

2. El tratamiento tópico con la asociación fija bimatoprost (0,3 mg/ml)/timolol (5 mg/ml) una vez al día durante 12 semanas en pacientes hipertensos oculares consigue aumentar una media de 1,3 cm/s la VDF en la ACR, no afectando al resto de parámetros hemodinámicos en dicha arteria ni en la AO. Por tanto, el tratamiento con este fármaco no afecta de forma negativa el flujo sanguíneo retrobulbar.

3. Esta discreta mejoría en la VDF puede estar presumiblemente relacionada con el importante descenso de PIO conseguido (>30%) más que con un efecto vascular directo del fármaco.

4. El beneficio hemodinámico es mayor en aquellos pacientes que consiguen una mayor reducción de la PIO en valores absolutos, independientemente del valor de PIO basal que presenten. De esta manera los pacientes hipertensos oculares que obtuvieron un mayor descenso numérico de PIO alcanzaron mayores VDF y menores IR en la ACR.

5. El tratamiento tópico con la asociación fija bimatoprost (0,3 mg/ml)/timolol (5 mg/ml) una vez al día durante 12 semanas en pacientes con hipertensión ocular no modifica la agudeza visual, el grosor corneal central, el grosor de la capa de fibras nerviosas retinianas, la tensión arterial sistólica ni la tensión arterial diastólica.

6. El tratamiento tópico con la asociación fija bimatoprost (0,3 mg/ml)/timolol (5 mg/ml) una vez al día durante 12 semanas en pacientes con hipertensión ocular reduce la frecuencia cardíaca una media de 2,7 pulsaciones/minuto, aunque de forma estadísticamente no significativa

7. Los pacientes hipertensos oculares con más edad experimentaron un mayor aumento en la VDF de la ACR tras 12 semanas de tratamiento tópico con bimatoprost/timolol. Por tanto, los pacientes hipertensos oculares con mayor edad y con mayores descensos de PIO son los que más se beneficiarán, desde el punto de vista hemodinámico, del tratamiento con la combinación fija bimatoprost/timolol.

8. El grosor corneal central se correlaciona con la VDF y el IR de la ACR. Los pacientes hipertensos oculares con córneas más delgadas presentan una menor VDF y un mayor IR en la ACR. Los pacientes con un grosor corneal central menor de 568 μm presentan de forma estadísticamente significativa un IR mayor en la ACR (IR=0,74) que aquellos con un grosor corneal central mayor de 568 μm (IR=0,71).

ABREVIATURAS

8. ABREVIATURAS

ACP: arterias ciliares posteriores

ACPC: arterias ciliares posteriores cortas

ACR: arteria central de la retina

AFG: arteriofluoresceingrafía

AO: arteria oftálmica

ASI: actividad simpaticomimética intrínseca

AVMC: agudeza visual mejor corregida

CCI: coeficiente de correlación intraclase

CFNR: capa de fibras nerviosas de la retina

CNO: cabeza del nervio óptico

CV: coeficiente de variación

DE: desviación estándar

DM: desviación media

EDC: ecografía doopler color

FC: frecuencia cardíaca

FSO: flujo sanguíneo ocular

FSOP: flujo sanguíneo ocular pulsátil

GCC: grosor corneal central

GPAA: glaucoma primario de ángulo abierto

GTA: glaucoma de tensión alta

GTN: glaucoma de tensión normal

HTO: hipertensión ocular

IAC: inhibidores de la anhidrasa carbónica

IC: intervalo de confianza

IECA: inhibidores de la enzima conversora de angiotensina

IR: índice de resistencia

NOG: neuropatía óptica glaucomatosa

PAM: presión arterial media

PG: prostaglandina

PIO: presión intraocular

PPO: presión de perfusión ocular

TAD: tensión arterial diastólica

TAS: tensión arterial sistólica

TCD: tonómetro de contorno dinámico

VDF: velocidad diastólica final

VMFS: velocidad media del flujo sanguíneo

VSM: velocidad sistólica máxima

COLOR DOPPLER IMAGING EVALUATION OF THE EFFECT OF FIXED COMBINATION BIMATOPROST (0,3 mg/ml)/TIMOLOL (5 mg/ml) ON OCULAR BLOOD FLOW IN PATIENTS WITH OCULAR HYPERTENSION.

ABSTRACT

9. RESUMEN EN INGLÉS

INTRODUCTION

Although an increased intraocular pressure (IOP) is considered the main risk factor for the development and progression of glaucoma, multiple studies suggest that both systemic and local vascular factors may play a key role in the pathogenesis of glaucoma [9]. In fact, a considerable number of patients have sustained elevated IOP with no evidence of optic nerve damage; this condition is known as ocular hypertension. Approximately 10 % of patients with ocular hypertension (OHT) will develop glaucoma. The Ocular Hypertension Treatment Study (OHTS), a multi-center long-term study, found that several factors increase the risk of development of glaucoma. These risk factors are age, an increased cup to disc ratio, visual field mean standard deviation, initial IOP and a thin central corneal thickness [3]. Although only a few studies have focused on the characteristics of ocular blood flow (OBF) in patients with OHT, the existing evidence suggests that ocular blood perfusion could be abnormal in these subjects [10,11].

Color doppler Imaging (CDI) uses ultrasound technology to measure blood flow parameters in the vessels supplying ocular tissues. CDI combines two-dimensional structural ultrasound images with velocity measurements derived from the doppler shift of sound waves reflected from erithrocytes as they travel through the retrobulbar vessels. The peak systolic (PSV) and end diastolic (EDV) velocities can be measured and used to calculate the mean flow velocity (MFV) and pulsatility index. Pourcelot´s index of resistivity (RI), a marker of downstream resistance, can be calculated as: RI = (PSV-EDV)/PSV. CDI has been shown to produce accurate and reliable measurements of flow velocity and resistance from the ophthalmic, central retinal, and short posterior ciliary arteries. When compared to other technologies, CDI has several significant advantages. CDI is non-invasive and can be used regardless of pupil size and in eyes with poor optical media. CDI is vessel selective and has been shown to have acceptable reproducibility; however, this reproducibility requires an experienced technician. The probe must be placed with the use of a coupling gel on the patients' closed lid and only minimal pressure should be applied during the exploration.

Most of the authors that have analysed ocular blood flow with CDI in patients with glaucoma have found a reduction in ocular perfusion when compared with controls [53,87-91]. This reduction is more intense in patients that have progressive visual field loss compared with stable patients [50,51]. Thus, Akarsu et al [10] found that retrobulbar perfusion was decreased in patients with OHT when compared with normal subjects, although the difference was not statistically significant. Recently, a study performed in patients with OHT has reported that parameters obtained with frequency doubling technology, optical coherence tomography or CDI may become abnormal early in the course of the disease [11]. Although there is no evidence that an improvement in ocular blood flow in these patients may decrease the risk of developing glaucoma, if we were to treat these patients, a drug that not only decreased IOP but also improved ocular perfusion would be more advantageous.

Several papers have confirmed the hypotensive effect of the fixed association of bimatoprost (0.3 mg/ml) and timolol maleate (5mg/ml) [204-207]. However, the independent effect of each of these drugs on retrobulbar hemodynamics is controversial, probably due to the different designs, with inherent flaws, in the design of these studies [117,118,121,152,156,170]. Up-to date, no study has been performed to evaluate the effect of the fixed combination bimatoprost/timolol on ocular blood flow in patients with OHT. Due to the increasing use of fixed associations in the management of patients with glaucoma or ocular hypertension, it seems reasonable to investigate the influence of these drugs on ocular circulation.

PURPOSE

The main purpose of this doctoral thesis is to prospectively evaluate with CDI the effect of the topical administration of the fixed combination bimatoprost (0.3 mg/ml)/timolol 5 (mg/ml) on retrobulbar blood flow in patients with OHT.

Thus, the objectives are:

1. To determine whether CDI performed with the apparatus Toshiba Aplio SSA-770A is a reproducible procedure for the evaluation of hemodynamic parameters of the ophthalmic artery (OA), the central retinal artery (CRA) and the short posterior ciliary arteries (SPCA) in patients with OHT.
2. To evaluate the effect of the topical administration during 12 weeks, once daily, of the fixed combination bimatoprost/timolol on the hemodynamic parameters of the OA and CRA in patients with OHT.
3. To evaluate the effect of the topical administration during 12 weeks, once daily, of the fixed combination bimatoprost/timolol on best-corrected visual acuity (BCVA), central corneal thickness (CCT), retinal nerve fiber layer (RNFL) thickness, systolic arterial pressure (SAP), diastolic arterial tension (DAT) and heart rate, in patients with OHT.
4. To investigate the possible correlation between the degree of IOP reduction after 12 weeks of treatment and the objective changes in the hemodynamic parameters of the OA and the CRA.
5. To evaluate the possible correlation between the characteristics of OHT patients and the hemodynamic parameters of the OA and CRA before treatment.
6. To analyse the possible correlation between the initial characteristics of OHT patients and the hemodynamic changes of the OA and CRA after 12 weeks of treatment with bimatoprost/timolol.

PATIENTS AND METHODS

Patients diagnosed with OHT at the Glaucoma Department of Ramón y Cajal University hospital between the 3rd of November 2008 and the 23rd of March 2009 were considered for inclusion. Only one eye per patient was included in the study, so that if both eyes were eligible, one was randomly chosen. The number of patients recruited was 30. Inclusion criteria were: age ≥ 18 years, BCVA ≥ 20/30, IOP > 21 mmHg, a normal optic nerve head and two consecutive visual fields with no abnormality. Exclusion criteria were: a previous history of laser treatment, intraocular surgery or severe ocular lesions, retinal vessel occlusion or optic neuropathy, IOP >30 mmHG, diabetic preprolifferative or prolifferative retinopathy, myopia or hypermetropia > 5 diopters, astigmatism > 3 diopters, systemic treatment with β-blockers, angiotensin conversor enzyme inhibitors or calcium channel blockers, cardiovascular disease or pregnant or nursing females. The study was unicentric, double blind, prospective, randomized and placebo-controlled. The study was performed in accordance with the ethical guidelines of our center.

In the baseline visit a complete ophthalmological examination was performed, including BCVA, standard automated perimetry with SITA 24-2 strategy, slit-lamp evaluation of the anterior and posterior poles, Goldman applanation tonometry, ultrasound pachimetry, optical coherence tomography (OCT) scanning of the optic nerve head (ONH), CDI of the OA, CRA and SPCA and systemic blood pressure and heart rate. This examination was repeated 12 weeks after the initial visit.

After their inclusion, patients were randomly assigned to two treatment groups. Group 1 received one drop daily of bimatoprost/timolol and group 2 one drop daily of placebo.

Color Doppler Imaging

CDI of retrobulbar hemodynamics was performed with the ecograph Toshiba Aplio SSA-770A (Toshiba Medical Systems, Zoetermeer, Holland), with a lineal probe of 7.5 MHz. It was performed with the patient laying down face upwards with closed eyelids and with his head tilted approximately 30º. The probe was placed with the use of a coupling gel on the patients' closed lid and only minimal pressure was applied during the exploration [80]. The exam began with the localization of the hyporreflective image of

the optic nerve in mode B, which represents a valuable anatomic reference for the localization and identification of retrobulbar blood vessels. Immediately and with the color doppler mode the OA was identified, approximately 10-15 mm behind the ocular globe, nasal and slightly superior to the optic nerve. The CRA is located inside the retrolaminar region of the optic nerve, 2 to 3 mm behind the globe. The SPCA are located nasally and temporally to the optic nerve, 2 to 3 mm behind the globe. Since they are very short and thin vessels it is difficult to visualise them correctly and to obtain the direction of blood flow and therefore to apply the angle of insonation.

The velocimetric waves were then obtained for each of the arteries. The velocimetric wave of the OA has a typical form, with a marked systolic peak, a dicrotic notch related to the closure of the aortic valve and a slow decline with diastolic flow. On the other hand, the velocimetric waves of the CRA and the SPCA have less marked velocity fluctuations sine they are vessels with less resistance. All velocimetric waves were obtained after correcting the angle, so that it lay always between 40 and 60º. After the examiner had placed the cursor that defined the velocimetric waves, the ecograph's software automatically performed the spectral analysis of those waves, obtaining measurements for peak systolic velocity (PSV), end diastolic velocity (EDV) and Pourcelot's resistance index (RI) according to the equation: RI= (PSV-EDV)/PSV. PSV is defined as the highest velocity during the systolic phase of the cardiac cycle and EDV as the lowest flow velocity at the end of the diastolic phase, just before the next cardiac cycle. The final value for each parameter results from the arithmethic mean of three independent registers for each patient and visit. Time elapsed between each register for a single vessel was 5 minutes. CDI was always performed by the same experienced observer. Statistical analysis was performed using the SPSS 13.0 program (Chicago, Illinois).

RESULTS

Thirty six patients diagnosed with OHT were considered for inclusion. Six patients had at least one exclusion criteria. Seventeen women and 13 men met all inclusion and exclusion criteria; mean age was 62.13 years (SD 10.99), range 36 to 76 years. All were white. Patients were randomly assigned to one of two groups: group 1 received treatment with Ganfort® (Bimatoprost/Timolol) and group 2with sodium chloride 0.9%. No significant differences were found between the baseline characteristics of both groups.

Color Doppler Imaging Reproducibility

CDI reproducibility was evaluated through the coefficient of variation (CV) and the intraclass correlation coefficient (ICC) for each vessel. The OA and the CRA had ICC higher than 0.70, which reflects a good reproducibility for the technique for these arteries. A very good concordance was found in the measures of PSV (ICC=0.90: CV=36%) and RI (ICC=0.93; CV6.5%) for the OA; however, reproducibility was somewhat lower for the CRA. However, the ICC was higher than 0.70 for all parameters obtained for the CRA, so that a good reproducibility may also be assumed for EDV for this artery.

The reproducibility of the SPCA was lower than that of the OA and the CRA. The ICC ranged between 0.67 and 0.57 for all measures, thus classifying its reproducibility as moderate. Since the reproducibility of measurements in the SPCA was lower, they were not included in the data analysis of this study.

Effect of topical treatment with Bimatoprost/Timolol

Ganfort® significantly decreased IOP after 12 weeks of treatment ($p<0.0001$) with a mean decrease of 7.3 mmHg (31.3%). However, it did not have any effect on visual acuity, central corneal thickness or RNFL thickness.

Treatment with bimatoprost/timolol for 12 weeks did not produce any significant changes in systolic or diastolic arterial pressure. Although a mean reduction of 2.7 beats

per minute in heart rate was recorded after treatment, this reduction was not statistically significant (p=0.06).

Treatment with Ganfort® had no significant effect on the PSV, EDV or RI of the OA of patients with OHT. In the CRA, a significant increase in EDV of 1.3 cm/second was detected (p=0.01), although PDV and RI remained unchanged.

The fixed association of bimatoprost/timolol produced hyperhemia in 5 patients (33%), itching in 3 patients (20%) and burning in 4 patients (26%). A patient reported fatigue (6%). No serious adverse effect was reported.

Correlation between IOP changes and retrobulbar blood flow after 12 weeks of treatment

The group that received active drug for 12 weeks was analysed to detect a possible correlation between IOP changes and variations in blood flow velocities and RI of the OA and CRA.

A moderate inverse correlation was detected between IOP and EDV changes in the CRA 12 weeks after treatment (Spearman's rho=-0.627, p=0.013), so that the greater the reduction in IOP, the greater the increase in EDV for the CRA. Furthermore, a positive correlation was found between IOP changes and the RI of the CRA (rho=0.481, p=0.035). No further correlations were found with the other hemodynamic retrobulbar parameters.

Correlation between baseline characteristics and retrobulbar blood flow after 12 weeks of treatment

A possible correlation between the baseline characteristics and the changes produced in the hemodynamic parameters for the OA and the CRA after 12 weeks of treatment was studied in the group treated with the fixed combination bimatoprost/timolol. Our purpose was to identify which features could influence the final changes in blood flow velocities and the RI.

A weak positive correlation was found between age and the increase in EDV in the CRA after 12 weeks of treatment (rho=0.453, p=0.044).

No significant correlation was found between visual acuity, IOP, central corneal thickness, RNFL thickness, systolic or diastolic blood pressure or heart rate with the

blood flow parameters of the OA or the CRA after 12 weeks of treatment with bimatoprost/timolol.

Correlation between the baseline characteristics and retrobulbar blood flow

With the purpose of identifying any baseline characteristic that could be related to ocular blood flow in patients with OHT, correlations between the baseline data of all patients the initial measures of flow velocities and RI of the OA and the CRA were investigated.

A significant direct correlation was found between the EDV of the CRA and the central corneal thickness (rho=0.606, p=0.000) and an inverse relationship between the RI of the CRA and the central corneal thickness. Patients with thinner corneas (<568 μm) had a significantly higher RI in the CRA than those with thicker corneas (p=0.031). There was also a trend for patient with thinner corneas to have lower EDV in the CRA, although this was not statistically significant (p=0.092).

No significant correlation was found between the hemodynamic retrobulbar parameters and other baseline characteristics.

DISCUSSION

Color Doppler Imaging Reproducibility

In accordance with previous reports [77,79-83,106] we have found a high intraobserver reproducibility in ocular blood flow measurements for the OA and the CRA. Pourcelot's RI had the highest reproducibility for both arteries (ICC of 0.93 and 0.82 and CV of 4% and 5.5% respectively), as opposed to EDV which showed the highest variability for the CRA (ICC 0.72 and CV 40%). In a similar manner, as in the present study, Nemeth et al [84] found a very good reproducibility for the RI of the OA and the CRA, with a CV of 6.3% and 8.8% respectively. Our findings also show a higher reproducibility for PSV (CV for the OA 13.7% and CV for the CRA 12.9%) than for EDV (CV for the OA 16.8% and CV for the CRA 20.3%). Similar results have been reported by other authors [77,82]. These results may be explained by the risk of taking an artefacted measurement for EDV if the globe is pressed with the probe [77,82], together with the worse definition of the wave for EDV.

As regards the reproducibility found in our study in the measures performed for SPCA, this is clearly lower than for the OA and the CRA. It is remarkable that values for the ICC are all under 0.70 for all hemodynamic parameters, meaning that the intraobserver reproducibility for these arteries is only moderate and that we must interpret with caution data from these vessels. Most of the authors that have studied the reproducibility of EDV in the retrobulbar vessels have reported similar findings, concluding that the reproducibility of the measures for the SPCA is not as high as expected [77,79,84]. The reasons for this reproducibility are diverse. In the first place their short length and diameter (0.2 x 0.2 mm) makes it difficult to correctly apply the insonation angle, as already commented. In the second place, the low magnitude of the flow velocities for these arteries leads to ecographic records that are difficult to interpret and quantify. Finally, the fact that there are between 6 and 20 adjoining arteries makes it possible to select one or several vessels, even different ones for each measurement.

Effects of topical treatment with Bimatoprost/Timolol

An intense IOP lowering effect was found after the instilation of the fixed combination bimatoprost/timolol after 12 weeks of treatment, a similar effect to that already reported for this product [204-208]. Mean IOP reduction was 7.3 mmHg ($p<0.0001$). This represents a 31.33% reduction compared to baseline.

A clear trend towards a decrease in heart rate was found, although it did not reach statistical significance. This decrease was of 2.7 beats per minute ($p=0.06$). The decrease that timolol produces in heart rate when applied topically twice daily has already been reported [46,231-234]. This reduction is more evident during exercise. On the other hand, the use of bimatoprost 0.03% once daily does not lead to changes in heart rate [165,171,236]. The results of our study are similar to those reported by Brand et al [207] and Martinez et al [206], who did not find significant changes in heart rate after 3 months of treatment with the fixed combination bimatoprost/timolol in patients with glaucoma or OHT. The trend towards a decrease in heart rate with the combination bimatoprost/timolol is very likely due to the effect of timolol maleate. The fact that statistical significance was not reached may be due to its use just once daily as opposed to its use twice daily when used in monotherapy.

There is conflicting evidence as regards the effect of timolol [111,116-118,122,123] and bimatoprost [155,156,159,170,171] when applied independently on ocular circulation. These differences might be explained by the difference in study population and treatment periods. However, it seems that the topical use of timolol and bimatoprost does not worsen ocular flow.

Up to date, no study has evaluated the effect of the fixed combination bimatoprot/timolol on eye perfusion. In our study, we have found a significant increase in EDV for the CRA (1.3 cm/s) after the instillation of this product in patients with OHT. Our results are similar to those reported by Steigerwalt et al [123], who found an increase in the EDV of the CRA after treatment with timolol in patients with OHT. Although the study populations are different, Bergstrand et al [122] also found an increase in the EDV of the CRA in patients with open angle glaucoma treated with timolol. As regards bimatoprost, our results contrast with those of Koz [152] and Akarsu [170], who found a neutral effect of this drug on the retrobulbar hemodynamics of patients with OHT and glaucoma. However, these studies did not analyse independently the results of patients with OHT and glaucoma, so they may not be directly compared to ours. On the

other hand, our results are in accordance with those of Alagoz et al [156], who found an increase in the EDV of the CRA with bimatoprost treatment, although again their study population was composed of patients with glaucoma.

No studies have analysed previously the effects of fixed combinations on the retrobulbar blood flow of patients with OHT. If we take into account those studies performed in patients with glaucoma, our results differ from those of Martinez et al [188]. They found that the fixed combination latanoprost/timolol lead to an impairment in retrobulbar flow, decreasing EDV and increasing the RI in the SPCA. However, this study cannot be easily compared to ours since we analyse different drugs in different populations and because they do not analyse the CRA and we do not the SPCA. In this sense, we wish to underline that measurements of the SPCA obtained with CDI are not sufficiently valid [77,79].

As in most studies performed with timolol [111,116-118,122,123] and bimatoprost [155,156,159,170,171] independently, our study demonstrates that the fixed combination does not have a harmful effect on the hemodynamics of the OA and the CRA.

The increase in blood flow detected for the CRA may be related to the IOP reduction observed in treated patients. This significant reduction in IOP may lead to an increase in ocular perfusion, since arterial blood pressure remained stable. This effect may be due, either to the fact that patients with OHT have a limited auto-regulation of their vessels as has been previously described [10,11], or as Harris et al [44] suggest to a limited auto-regulation capacity in the CAR in humans, insufficient to counter an important decrease in IOP.

Correlation between IOP changes and retrobulbar blood flow after 12 weeks of treatment

One of the facts that suggests that the hemodynamic changes found in our study are due to the intense IOP reduction is that there was a significant correlation between IOP reduction and the increase in EDV for the CRA in the treated group after 12 weeks (rho = -0.627, p = 0.013), so that the greater the IOP reduction, the higher the increase in EDV for the CRA (Figure 14). Similarly, a moderate positive significant correlation was found between IOP variation and the RI of the CRA (rho = 0.481, p = 0.035).

The most reasonable explanation for this phenomenon would be an increase in the impedance that follows the increase in IOP and the consequent reduction in blood

velocities. An increase in the resistance of a blood vessel usually decreases more intensely diastolic blood flow than systolic flow; this translates into an increase in the resistance index [239]. This happens more frequently in the CRA and the SPCA, which as has been mentioned are the most affected vessels with IOP changes [44,45,239,240]. Our study reflects this situation: the parameters that are most affected at baseline for the CRA are EDV (4.44 cm/s; SD: 1.79) and RI (0.72; SD: 0.04).

Correlation between baseline characteristics and retrobulbar blood flow after 12 weeks of treatment

Elder patients experienced a greater increase in flow velocity for the CRA after 12 weeks of topical treatment with bimatoprost/timolol. This may be due to a reduced auto-regulation in the retinal vasculature as people age, as suggested by Jeppesen et al [252], so that it has an impaired capacity to respond to increases in perfusion pressure, with the consequent increase in ocular blood flow.

Correlation between baseline characteristics and retrobulbar blood flow

Through CDI, Stalmans et al [222] found a statistically significant positive correlation between PSV and EDV in the CRA and central corneal thickness. These results are similar to ours; we found a positive statistically significant correlation between central corneal thickness and EDV in the CRA (rho 0.606, p=0.000). In this same direction, we found a significant negative correlation between central corneal thickness and the RI in the CRA (rho=0.422, p=0.017). It is reasonable to believe that the differences in ocular blood flow found in relationship with central corneal thickness are due to real differences in IOP between groups due to the influence of central corneal thickness in tonometric readings. Thus, a direct relationship between central corneal thickness and ocular blood flow cannot be confirmed, since IOP is itself a factor that may influence ocular blood flow. We could, theoretically, correct IOP adjusting it to central corneal thickness in order to isolate its real effect on IOP; however, there is an increasing belief [262] that it is not possible to obtain a real value for IOP through the appliance of lineal formulae that include central corneal thickness.

BIBLIOGRAFÍA

10. BIBLIOGRAFÍA

1. Fechtner RD, Weinreb RN. Mechanisms of optic nerve damage in primary open angle glaucoma. Surv Ophthalmol 1994;39:23-42.

2. Fingeret M LT. Primary care of the glaucomas. McGraw-Hill, 2001.

3. Gordon MO, Beiser JA, Brandt JD, Heuer DK, Higginbotham EJ, Johnson CA, Keltner JL, Miller JP, Parrish RK, Wilson MR, Kass MA. The Ocular Hypertension Treatment Study: baseline factors that predict the onset of primary open-angle glaucoma. Arch Ophthalmol 2002;120:714-720.

4. Kass MA, Gordon MO, Gao F, Heuer DK, Higginbotham EJ, Johnson CA, Keltner JK, Miller JP, Parrish RK, Wilson MR. Delaying treatment of ocular hypertension: the ocular hypertension treatment study. Arch Ophthalmol 2010;128:276-287.

5. Gordon MO, Torri V, Miglior S, Beiser JA, Floriani I, Miller JP, Gao F, Adamsons I, Poli D, D'Agostino RB, Kass MA. Validated prediction model for the development of primary open-angle glaucoma in individuals with ocular hypertension. Ophthalmology 2007;114:10-19.

6. Kymes SM, Plotzke MR, Kass MA, Boland MV, Gordon MO. Effect of patient's life expectancy on the cost-effectiveness of treatment for ocular hypertension. Arch Ophthalmol 2010;128:613-618.

7. The effectiveness of intraocular pressure reduction in the treatment of normal-tension glaucoma. Collaborative Normal-Tension Glaucoma Study Group. Am J Ophthalmol 1998;126:498-505.

8. The Advanced Glaucoma Intervention Study (AGIS): 7. The relationship between control of intraocular pressure and visual field deterioration.The AGIS Investigators. Am J Ophthalmol 2000;130:429-440.

9. Flammer J, Orgul S, Costa VP, Orzalesi N, Krieglstein GK, Serra LM, Renard JP, Stefansson E. The impact of ocular blood flow in glaucoma. Prog Retin Eye Res 2002;21:359-393.

10. Akarsu C, Bilgili MY. Color Doppler imaging in ocular hypertension and open-angle glaucoma. Graefes Arch Clin Exp Ophthalmol 2004;242:125-129.

11. Cellini M, Bernabini B, Carbonelli M, Zamparini E, Campos EC. Optical coherence tomography, frequency-doubling technology, and colour Doppler imaging in ocular hypertension. Eye (Lond) 2007;21:1071-1077.

12. Grunwald JE, Sinclair SH, Riva CE. Autoregulation of the retinal circulation in response to decrease of intraocular pressure below normal. Invest Ophthalmol Vis Sci 1982;23:124-127.

13. Rassam SM, Patel V, Chen HC, Kohner EM. Regional retinal blood flow and vascular autoregulation. Eye (Lond) 1996;10:331-337.

14. Flugel C, Tamm ER, Mayer B, Lutjen-Drecoll E. Species differences in choroidal vasodilative innervation: evidence for specific intrinsic nitrergic and VIP-positive neurons in the human eye. Invest Ophthalmol Vis Sci 1994;35:592-599.

15. Delaey C, Van D, V. Regulatory mechanisms in the retinal and choroidal circulation. Ophthalmic Res 2000;32:249-256.

16. Onda E, Cioffi GA, Bacon DR, Van Buskirk EM. Microvasculature of the human optic nerve. Am J Ophthalmol 1995;120:92-102.

17. Hayreh SS. Desarrollo, anatomia, vascularizacion, fisiologia e histopatologia del nervio optico. In Arruga Ginebreda J SDB, editor. Neuropatías ópticas: diagnóstico y tratamiento. Sociedad Española de Oftalmologia, 2002:7-46.

18. Flammer J, Orgul S. Optic nerve blood-flow abnormalities in glaucoma. Prog Retin Eye Res 1998;17:267-289.

19. Rankin SJ, Drance SM. Peripapillary focal retinal arteriolar narrowing in open angle glaucoma. J Glaucoma 1996;5:22-28.

20. Drance S, Anderson DR, Schulzer M. Risk factors for progression of visual field abnormalities in normal-tension glaucoma. Am J Ophthalmol 2001;131:699-708.

21. Waldmann E, Gasser P, Dubler B, Huber C, Flammer J. Silent myocardial ischemia in glaucoma and cataract patients. Graefes Arch Clin Exp Ophthalmol 1996;234:595-598.

22. Stroman GA, Stewart WC, Golnik KC, Cure JK, Olinger RE. Magnetic resonance imaging in patients with low-tension glaucoma. Arch Ophthalmol 1995;113:168-172.

23. Kaiser HJ, Flammer J, Wenk M, Luscher T. Endothelin-1 plasma levels in normal-tension glaucoma: abnormal response to postural changes. Graefes Arch Clin Exp Ophthalmol 1995;233:484-488.

24. Emre M, Orgul S, Haufschild T, Shaw SG, Flammer J. Increased plasma endothelin-1 levels in patients with progressive open angle glaucoma. Br J Ophthalmol 2005;89:60-63.

25. Buckley C, Hadoke PW, Henry E, O'Brien C. Systemic vascular endothelial cell dysfunction in normal pressure glaucoma. Br J Ophthalmol 2002;86:227-232.

26. Marcus DM, Costarides AP, Gokhale P, Papastergiou G, Miller JJ, Johnson MH, Chaudhary BA. Sleep disorders: a risk factor for normal-tension glaucoma? J Glaucoma 2001;10:177-183.

27. Onen SH, Mouriaux F, Berramdane L, Dascotte JC, Kulik JF, Rouland JF. High prevalence of sleep-disordered breathing in patients with primary open-angle glaucoma. Acta Ophthalmol Scand 2000;78:638-641.

28. Pache M, Flammer J. A sick eye in a sick body? Systemic findings in patients with primary open-angle glaucoma. Surv Ophthalmol 2006;51:179-212.

29. Nakamura M, Yoshida H, Arakawa N, Hiramori K. Endothelium-dependent vasodilator response is augmented in peripheral resistance vessels of patients with vasospastic angina. Cardiology 1999;92:85-92.

30. Flammer J, Pache M, Resink T. Vasospasm, its role in the pathogenesis of diseases with particular reference to the eye. Prog Retin Eye Res 2001;20:319-349.

31. Orgul S, Zawinka C, Gugleta K, Flammer J. Therapeutic strategies for normal-tension glaucoma. Ophthalmologica 2005;219:317-323.

32. Gherghel D, Orgul S, Dubler B, Lubeck P, Gugleta K, Flammer J. Is vascular regulation in the central retinal artery altered in persons with vasospasm? Arch Ophthalmol 1999;117:1359-1362.

33. Evans DW, Harris A, Garrett M, Chung HS, Kagemann L. Glaucoma patients demonstrate faulty autoregulation of ocular blood flow during posture change. Br J Ophthalmol 1999;83:809-813.

34. Hasler PW, Orgul S, Gugleta K, Vogten H, Zhao X, Gherghel D, Flammer J. Vascular dysregulation in the choroid of subjects with acral vasospasm. Arch Ophthalmol 2002;120:302-307.

35. Broadway DC, Drance SM. Glaucoma and vasospasm. Br J Ophthalmol 1998;82:862-870.

36. Gherghel D, Orgul S, Gugleta K, Gekkieva M, Flammer J. Relationship between ocular perfusion pressure and retrobulbar blood flow in patients with glaucoma with progressive damage. Am J Ophthalmol 2000;130:597-605.

37. Wang JJ, Mitchell P, Smith W. Is there an association between migraine headache and open-angle glaucoma? Findings from the Blue Mountains Eye Study. Ophthalmology 1997;104:1714-1719.

38. Emre M, Orgul S, Gugleta K, Flammer J. Ocular blood flow alteration in glaucoma is related to systemic vascular dysregulation. Br J Ophthalmol 2004;88:662-666.

39. Galambos P, Vafiadis J, Vilchez SE, Wagenfeld L, Matthiessen ET, Richard G, Klemm M, Zeitz O. Compromised autoregulatory control of ocular hemodynamics in glaucoma patients after postural change. Ophthalmology 2006;113:1832-1836.

40. Sines D, Harris A, Siesky B, Januleviciene I, Haine CL, Yung CW, Catoira Y, Garzozi HJ. The response of retrobulbar vasculature to hypercapnia in primary open-angle glaucoma and ocular hypertension. Ophthalmic Res 2007;39:76-80.

41. Nakabayashi M. Ischemic hypertension of pigeon eye. Jpn J Ophthalmol 2001;45:128-136.

42. Hayreh SS, Bill A, Sperber GO. Effects of high intraocular pressure on the glucose metabolism in the retina and optic nerve in old atherosclerotic monkeys. Graefes Arch Clin Exp Ophthalmol 1994;232:745-752.

43. Bonomi L, Marchini G, Marraffa M, Bernardi P, Morbio R, Varotto A. Vascular risk factors for primary open angle glaucoma: the Egna-Neumarkt Study. Ophthalmology 2000;107:1287-1293.

44. Harris A, Joos K, Kay M, Evans D, Shetty R, Sponsel WE, Martin B. Acute IOP elevation with scleral suction: effects on retrobulbar haemodynamics. Br J Ophthalmol 1996;80:1055-1059.

45. Joos KM, Kay MD, Pillunat LE, Harris A, Gendron EK, Feuer WJ, Steinwand BE. Effect of acute intraocular pressure changes on short posterior ciliary artery haemodynamics. Br J Ophthalmol 1999;83:33-38.

46. Drance SM, Crichton A, Mills RP. Comparison of the effect of latanoprost 0.005% and timolol 0.5% on the calculated ocular perfusion pressure in patients with normal-tension glaucoma. Am J Ophthalmol 1998;125:585-592.

47. Liu X, Zhou W, Ye T, Ge J, Cai X, Cheng A, Lin Y, Liang L, Tang H, Chen Z. Correlation between retinal fluorescein angiography and blood viscosity and other factors in patients with primary open angle glaucoma. Chin Med J (Engl) 1997;110:667-669.

48. Ates H, Uretmen O, Temiz A, Andac K. Erythrocyte deformability in high-tension and normal tension glaucoma. Int Ophthalmol 1998;22:7-12.

49. Michelson G, Langhans MJ, Harazny J, Dichtl A. Visual field defect and perfusion of the juxtapapillary retina and the neuroretinal rim area in primary open-angle glaucoma. Graefes Arch Clin Exp Ophthalmol 1998;236:80-85.

50. Yamazaki Y, Drance SM. The relationship between progression of visual field defects and retrobulbar circulation in patients with glaucoma. Am J Ophthalmol 1997;124:287-295.

51. Satilmis M, Orgul S, Doubler B, Flammer J. Rate of progression of glaucoma correlates with retrobulbar circulation and intraocular pressure. Am J Ophthalmol 2003;135:664-669.

52. Nicolela MT, Drance SM, Rankin SJ, Buckley AR, Walman BE. Color Doppler imaging in patients with asymmetric glaucoma and unilateral visual field loss. Am J Ophthalmol 1996;121:502-510.

53. Nicolela MT, Walman BE, Buckley AR, Drance SM. Ocular hypertension and primary open-angle glaucoma: a comparative study of their retrobulbar blood flow velocity. J Glaucoma 1996;5:308-310.

54. Fuchsjager-Mayrl G, Wally B, Georgopoulos M, Rainer G, Kircher K, Buehl W, moako-Mensah T, Eichler HG, Vass C, Schmetterer L. Ocular blood flow and systemic blood pressure in patients with primary open-angle glaucoma and ocular hypertension. Invest Ophthalmol Vis Sci 2004;45:834-839.

55. Silver DM, Farrell RA, Langham ME, O'Brien V, Schilder P. Estimation of pulsatile ocular blood flow from intraocular pressure. Acta Ophthalmol Suppl 1989;191:25-9.:25-29.

56. Zion IB, Harris A, Siesky B, Shulman S, McCranor L, Garzozi HJ. Pulsatile ocular blood flow: relationship with flow velocities in vessels supplying the retina and choroid. Br J Ophthalmol 2007;91:882-884.

57. Aydin A, Wollstein G, Price LL, Schuman JS. Evaluating pulsatile ocular blood flow analysis in normal and treated glaucomatous eyes. Am J Ophthalmol 2003;136:448-453.

58. Kerr J, Nelson P, O'Brien C. A comparison of ocular blood flow in untreated primary open-angle glaucoma and ocular hypertension. Am J Ophthalmol 1998;126:42-51.

59. Kerr J, Nelson P, O'Brien C. Pulsatile ocular blood flow in primary open-angle glaucoma and ocular hypertension. Am J Ophthalmol 2003;136:1106-1113.

60. Polak K, Dorner G, Kiss B, Polska E, Findl O, Rainer G, Eichler HG, Schmetterer L. Evaluation of the Zeiss retinal vessel analyser. Br J Ophthalmol 2000;84:1285-1290.

61. Seifertl BU, Vilser W. Retinal Vessel Analyzer (RVA)--design and function. Biomed Tech (Berl) 2002;47 Suppl 1 Pt 2:678-81.:678-681.

62. Sugiyama T, Schwartz B, Takamoto T, Azuma I. Evaluation of the circulation in the retina, peripapillary choroid and optic disk in normal-tension glaucoma. Ophthalmic Res 2000;32:79-86.

63. Nagel E, Vilser W, Lanzl IM. Retinal vessel reaction to short-term IOP elevation in ocular hypertensive and glaucoma patients. Eur J Ophthalmol 2001;11:338-344.

64. Bohdanecka Z, Orgul S, Prunte C, Flammer J. Influence of acquisition parameters on hemodynamic measurements with the Heidelberg Retina Flowmeter at the optic disc. J Glaucoma 1998;7:151-157.

65. Hafez AS, Bizzarro RL, Rivard M, Trabut I, Lovasik JV, Kergoat H, Lesk MR. Reproducibility of retinal and optic nerve head perfusion measurements using scanning laser Doppler flowmetry. Ophthalmic Surg Lasers Imaging 2003;34:422-432.

66. Hafez AS, Bizzarro RL, Lesk MR. Evaluation of optic nerve head and peripapillary retinal blood flow in glaucoma patients, ocular hypertensives, and normal subjects. Am J Ophthalmol 2003;136:1022-1031.

67. Polska E, Polak K, Luksch A, Fuchsjager-Mayrl G, Petternel V, Findl O, Schmetterer L. Twelve hour reproducibility of choroidal blood flow parameters in healthy subjects. Br J Ophthalmol 2004;88:533-537.

68. Schmetterer L, Dallinger S, Findl O, Graselli U, Eichler HG, Wolzt M. A comparison between laser interferometric measurement of fundus pulsation and pneumotonometric measurement of pulsatile ocular blood flow. 2. Effects of changes in pCO2 and pO2 and of isoproterenol. Eye (Lond) 2000;14:46-52.

69. Briers JD, Fercher AF. Retinal blood-flow visualization by means of laser speckle photography. Invest Ophthalmol Vis Sci 1982;22:255-259.

70. Tamaki Y, Araie M, Hasegawa T, Nagahara M. Optic nerve head circulation after intraocular pressure reduction achieved by trabeculectomy. Ophthalmology 2001;108:627-632.

71. Yaoeda K, Shirakashi M, Fukushima A, Funaki S, Funaki H, Abe H, Tanabe N. Relationship between optic nerve head microcirculation and visual field loss in glaucoma. Acta Ophthalmol Scand 2003;81:253-259.

72. Rohrschneider K, Springer C, Bultmann S, Volcker HE. Microperimetry--comparison between the micro perimeter 1 and scanning laser ophthalmoscope--fundus perimetry. Am J Ophthalmol 2005;139:125-134.

73. Tomic L, Maepea O, Sperber GO, Alm A. Comparison of retinal transit times and retinal blood flow: a study in monkeys. Invest Ophthalmol Vis Sci 2001;42:752-755.

74. Plange N, Kaup M, Huber K, Remky A, Arend O. Fluorescein filling defects of the optic nerve head in normal tension glaucoma, primary open-angle glaucoma, ocular hypertension and healthy controls. Ophthalmic Physiol Opt 2006;26:26-32.

75. Harris A, Kagemann L, Ehrlich R, Rospigliosi C, Moore D, Siesky B. Measuring and interpreting ocular blood flow and metabolism in glaucoma. Can J Ophthalmol 2008;43:328-336.

76. Harris A, Dinn RB, Kagemann L, Rechtman E. A review of methods for human retinal oximetry. Ophthalmic Surg Lasers Imaging 2003;34:152-164.

77. Baxter GM, Williamson TH. Color Doppler imaging of the eye: normal ranges, reproducibility, and observer variation. J Ultrasound Med 1995;14:91-96.

78. Guthoff RF, Berger RW, Winkler P, Helmke K, Chumbley LC. Doppler ultrasonography of the ophthalmic and central retinal vessels. Arch Ophthalmol 1991;109:532-536.

79. Harris A, Williamson TH, Martin B, Shoemaker JA, Sergott RC, Spaeth GL, Katz JL. Test/Retest reproducibility of color Doppler imaging assessment of blood flow velocity in orbital vessels. J Glaucoma 1995;4:281-286.

80. Matthiessen ET, Zeitz O, Richard G, Klemm M. Reproducibility of blood flow velocity measurements using colour decoded Doppler imaging. Eye (Lond) 2004;18:400-405.

81. Quaranta L, Harris A, Donato F, Cassamali M, Semeraro F, Nascimbeni G, Gandolfo E, Quaranta CA. Color Doppler imaging of ophthalmic artery blood flow velocity: a study of repeatability and agreement. Ophthalmology 1997;104:653-658.

82. Schmetterer L, Dallinger S, Findl O, Strenn K, Graselli U, Eichler HG, Wolzt M. Noninvasive investigations of the normal ocular circulation in humans. Invest Ophthalmol Vis Sci 1998;39:1210-1220.

83. Senn BC, Kaiser HJ, Schotzau A, Flammer J. Reproducibility of color Doppler imaging in orbital vessels. Ger J Ophthalmol 1996;5:386-391.

84. Nemeth J, Kovacs R, Harkanyi Z, Knezy K, Senyi K, Marsovszky I. Observer experience improves reproducibility of color Doppler sonography of orbital blood vessels. J Clin Ultrasound 2002;30:332-335.

85. Akarsu C, Bilgili YK, Taner P, Unal B, Ergin A. Short-term effect of latanoprost on ocular circulation in ocular hypertension. Clin Experiment Ophthalmol 2004;32:373-377.

86. Rankin SJ. Color Doppler imaging of the retrobulbar circulation in glaucoma. Surv Ophthalmol 1999;43 Suppl 1:S176-82.:S176-S182.

87. Kaiser HJ, Schoetzau A, Stumpfig D, Flammer J. Blood-flow velocities of the extraocular vessels in patients with high-tension and normal-tension primary open-angle glaucoma. Am J Ophthalmol 1997;123:320-327.

88. Harris A, Sergott RC, Spaeth GL, Katz JL, Shoemaker JA, Martin BJ. Color Doppler analysis of ocular vessel blood velocity in normal-tension glaucoma. Am J Ophthalmol 1994;118:642-649.

89. Butt Z, McKillop G, O'Brien C, Allan P, Aspinall P. Measurement of ocular blood flow velocity using colour Doppler imaging in low tension glaucoma. Eye (Lond) 1995;9:29-33.

90. Rankin SJ, Walman BE, Buckley AR, Drance SM. Color Doppler imaging and spectral analysis of the optic nerve vasculature in glaucoma. Am J Ophthalmol 1995;119:685-693.

91. Galassi F, Nuzzaci G, Sodi A, Casi P, Vielmo A. Color Doppler imaging in evaluation of optic nerve blood supply in normal and glaucomatous subjects. Int Ophthalmol 1992;16:273-276.

92. Zeitz O, Galambos P, Wagenfeld L, Wiermann A, Wlodarsch P, Praga R, Matthiessen ET, Richard G, Klemm M. Glaucoma progression is associated with decreased blood flow velocities in the short posterior ciliary artery. Br J Ophthalmol 2006;90:1245-1248.

93. Galassi F, Sodi A, Ucci F, Renieri G, Pieri B, Baccini M. Ocular hemodynamics and glaucoma prognosis: a color Doppler imaging study. Arch Ophthalmol 2003;121:1711-1715.

94. Martinez A, Sanchez M. Predictive value of colour Doppler imaging in a prospective study of visual field progression in primary open-angle glaucoma. Acta Ophthalmol Scand 2005;83:716-722.

95. Schumann J, Orgul S, Gugleta K, Dubler B, Flammer J. Interocular difference in progression of glaucoma correlates with interocular differences in retrobulbar circulation. Am J Ophthalmol 2000;129:728-733.

96. Cejas C BSSMZC. Capitulo 1. Ecografía y doppler ocular y orbitario. Ediciones Journal, 2004.

97. Byrne S, Green R. Ultrasound of the eye and the orbit. Examination techniques for the globe. St. Louis: Mosby, 1992:19-50.

98. Ossoining KC. Echography of the eye, orbit and periorbital region. Orbit Roentgenology. New York: Wiley, 1977:224-269.

99. Ozdemir H, Atilla H, Atilla S, Isik S, Zilelioglu G. Diagnosis of ocular involvement in Behcet's disease: value of spectral and color Doppler sonography. AJR Am J Roentgenol 1995;164:1223-1227.

100. Sergott RC, Aburn NS, Trible JR, Costa VP, Lieb WE, Jr., Flaharty PM. Color Doppler imaging: methodology and preliminary results in glaucoma. Surv Ophthalmol 1994;38 Suppl:S65-70; discussion S70-1.:S65-S70.

101. Baxter GM, Williamson TH. Color Doppler flow imaging in central retinal vein occlusion: a new diagnostic technique? Radiology 1993;187:847-850.

102. Williamson TH, Baxter GM, Dutton GN. Color Doppler velocimetry of the optic nerve head in arterial occlusion. Ophthalmology 1993;100:312-317.

103. Wolff-Kormann PG, Kormann BA, Riedel KG, Hasenfratz GC, Stefani FH, Spengel FA, Lund OE. Quantitative color Doppler imaging in untreated and irradiated choroidal melanoma. Invest Ophthalmol Vis Sci 1992;33:1928-1933.

104. Flaharty PM, Lieb WE, Sergott RC, Bosley TM, Savino PJ. Color Doppler imaging. A new noninvasive technique to diagnose and monitor carotid cavernous sinus fistulas. Arch Ophthalmol 1991;109:522-526.

105. Hedges TR. Ophthalmic artery blood flow in humans. Br J Ophthalmol 2002;86:1197.

106. Tranquart F, Berges O, Koskas P, Arsene S, Rossazza C, Pisella PJ, Pourcelot L. Color Doppler imaging of orbital vessels: personal experience and literature review. J Clin Ultrasound 2003;31:258-273.

107. Harris A, Kagemann L, Cioffi GA. Assessment of human ocular hemodynamics. Surv Ophthalmol 1998;42:509-533.

108. Lieb WE. Color Doppler imaging of the eye and orbit. Radiol Clin North Am 1998;36:1059-1071.

109. Williamson TH, Baxter GM, Pyott A, Wykes W, Dutton GN. A comparison of colour Doppler imaging of orbital vessels and other methods of blood flow assessment. Graefes Arch Clin Exp Ophthalmol 1995;233:80-84.

110. Stjernschantz J. Cholinergic vasoconstriction in the eye. J Ocul Pharmacol 1990;6:195-202.

111. Schmetterer L, Strenn K, Findl O, Breiteneder H, Graselli U, Agneter E, Eichler HG, Wolzt M. Effects of antiglaucoma drugs on ocular hemodynamics in healthy volunteers. Clin Pharmacol Ther 1997;61:583-595.

112. Claridge KG. The effect of topical pilocarpine on pulsatile ocular blood flow. Eye (Lond) 1993;7:507-510.

113. Collignon-Brach J. Long-term effect of ophthalmic beta-adrenoceptor antagonists on intraocular pressure and retinal sensitivity in primary open-angle glaucoma. Curr Eye Res 1992;11:1-3.

114. Millar JC, Wilson WS, Carr RD, Humphries RG. Drug effects on intraocular pressure and vascular flow in the bovine perfused eye using radiolabelled microspheres. J Ocul Pharmacol Ther 1995;11:11-23.

115. Oruc S, Sener EC. A comparative study on the effects of apraclonidine and timolol on the ophthalmic blood flow velocity waveforms. Int Ophthalmol 1999;23:69-73.

116. Lubeck P, Orgul S, Gugleta K, Gherghel D, Gekkieva M, Flammer J. Effect of timolol on anterior optic nerve blood flow in patients with primary open-angle glaucoma as assessed by the Heidelberg retina flowmeter. J Glaucoma 2001;10:13-17.

117. Harris A, Spaeth GL, Sergott RC, Katz LJ, Cantor LB, Martin BJ. Retrobulbar arterial hemodynamic effects of betaxolol and timolol in normal-tension glaucoma. Am J Ophthalmol 1995;120:168-175.

118. Evans DW, Harris A, Cantor LB. Primary open-angle glaucoma patients characterized by ocular vasospasm demonstrate a different ocular vascular response to timolol versus betaxolol. J Ocul Pharmacol Ther 1999;15:479-487.

119. Harris A, Jonescu-Cuypers CP, Kagemann L, Nowacki EA, Garzozi H, Cole C, Martin B. Effect of dorzolamide timolol combination versus timolol 0.5% on ocular bloodflow in patients with primary open-angle glaucoma. Am J Ophthalmol 2001;132:490-495.

120. Galassi F, Sodi A, Renieri G, Ucci F, Pieri B, Harris A, Siesky B. Effects of timolol and dorzolamide on retrobulbar hemodynamics in patients with newly diagnosed primary open-angle glaucoma. Ophthalmologica 2002;216:123-128.

121. tan-Yaycioglu R, Turker G, Akdol S, Acunas G, Izgi B. The effects of beta-blockers on ocular blood flow in patients with primary open angle glaucoma: a color Doppler imaging study. Eur J Ophthalmol 2001;11:37-46.

122. Bergstrand IC, Heijl A, Wollmer P, Hansen F, Harris A. Timolol increased retrobulbar flow velocities in untreated glaucoma eyes but not in ocular hypertension. Acta Ophthalmol Scand 2001;79:455-461.

123. Steigerwalt RD, Jr., Laurora G, Belcaro GV, Cesarone MR, De Sanctis MT, Incandela L, Minicucci R. Ocular and retrobulbar blood flow in ocular hypertensives treated with topical timolol, betaxolol and carteolol. J Ocul Pharmacol Ther 2001;17:537-544.

124. Kim JH, Kim DM, Park WC. Effect of betaxolol on impaired choroidal blood flow after intravitreal injection of endothelin-1 in albino rabbits. J Ocul Pharmacol Ther 2002;18:203-209.

125. Harris A, Arend O, Chung HS, Kagemann L, Cantor L, Martin B. A comparative study of betaxolol and dorzolamide effect on ocular circulation in normal-tension glaucoma patients. Ophthalmology 2000;107:430-434.

126. Turacli ME, Ozden RG, Gurses MA. The effect of betaxolol on ocular blood flow and visual fields in patients with normotension glaucoma. Eur J Ophthalmol 1998;8:62-66.

127. Erkin EF, Tarhan S, Kayikcioglu OR, Deveci H, Guler C, Goktan C. Effects of betaxolol and latanoprost on ocular blood flow and visual fields in patients with primary open-angle glaucoma. Eur J Ophthalmol 2004;14:211-219.

128. Acheampong AA, Breau A, Shackleton M, Luo W, Lam S, Tang-Liu DD. Comparison of concentration-time profiles of levobunolol and timolol in anterior and posterior ocular tissues of albino rabbits. J Ocul Pharmacol Ther 1995;11:489-502.

129. Mizuki K, Yamazaki Y. Effect of Carteolol Hydrochloride on Ocular Blood Flow Dynamics in Normal Human Eyes. Jpn J Ophthalmol 2000;44:570.

130. Montanari P, Marangoni P, Oldani A, Ratiglia R, Raiteri M, Berardinelli L. Color Doppler imaging study in patients with primary open-angle glaucoma treated with timolol 0.5% and carteolol 2%. Eur J Ophthalmol 2001;11:240-244.

131. Avunduk AM, Sari A, Akyol N, Ozturk O, Kapicioglu Z, Erdol H, Imamoglu HI. The one-month effects of topical betaxolol, dorzolamide and apraclonidine on ocular blood flow velocities in patients with newly diagnosed primary open-angle glaucoma. Ophthalmologica 2001;215:361-365.

132. Jonescu-Cuypers CP, Harris A, Ishii Y, Kagemann L, Gazozi HJ, Rotenstreich Y, Chung HS, Martin B. Effect of brimonidine tartrate on ocular hemodynamics in healthy volunteers. J Ocul Pharmacol Ther 2001;17:199-205.

133. Sampaolesi J, Tosi J, Darchuk V, Ucha RA, Marengo J, Sampaolesi R. Antiglaucomatous drugs effects on optic nerve head flow: design, baseline and preliminary report. Int Ophthalmol 2001;23:359-367.

134. Schmidt KG, Klingmuller V, Gouveia SM, Osborne NN, Pillunat LE. Short posterior ciliary artery, central retinal artery, and choroidal hemodynamics in brimonidine-treated primary open-angle glaucoma patients. Am J Ophthalmol 2003;136:1038-1048.

135. Weinreb RN, Toris CB, Gabelt BT, Lindsey JD, Kaufman PL. Effects of prostaglandins on the aqueous humor outflow pathways. Surv Ophthalmol 2002;47 Suppl 1:S53-64.:S53-S64.

136. Ohkubo H, Chiba S. Vascular reactivities of simian ophthalmic and ciliary arteries. Curr Eye Res 1987;6:1197-1203.

137. Kimura T, Yoshida Y, Toda N. Mechanisms of relaxation induced by prostaglandins in isolated canine uterine arteries. Am J Obstet Gynecol 1992;167:1409-1416.

138. Su EN, Yu DY, Alder VA, Cringle SJ. Effects of extracellular pH on agonist-induced vascular tone of the cat ophthalmociliary artery. Invest Ophthalmol Vis Sci 1994;35:998-1007.

139. Uski TK, Andersson KE, Brandt L, Ljunggren B. Characterization of the prostanoid receptors and of the contractile effects of prostaglandin F2 alpha in human pial arteries. Acta Physiol Scand 1984;121:369-378.

140. Serle JB, Podos SM, Kitazawa Y, Wang RF. A comparative study of latanoprost (Xalatan) and isopropyl unoprostone (Rescula) in normal and glaucomatous monkey eyes. Jpn J Ophthalmol 1998;42:95-100.

141. Ishii K, Araie M. Effect of topical latanoprost-timolol combined therapy on retinal blood flow and circulation of optic nerve head tissue in cynomolgus monkeys. Jpn J Ophthalmol 2000;44:227-234.

142. Ishii K, Tomidokoro A, Nagahara M, Tamaki Y, Kanno M, Fukaya Y, Araie M. Effects of topical latanoprost on optic nerve head circulation in rabbits, monkeys, and humans. Invest Ophthalmol Vis Sci 2001;42:2957-2963.

143. Brogiolo G, Flammer J, Haefliger IO. Latanoprost is a vasoconstrictor in isolated porcine ciliary arteries. Klin Monbl Augenheilkd 2001;218:373-375.

144. Harris A, Garzozi HJ, McCranor L, Rechtman E, Yung CW, Siesky B. The effect of latanoprost on ocular blood flow. Int Ophthalmol 2009;29:19-26.

145. Tamaki Y, Nagahara M, Araie M, Tomita K, Sandoh S, Tomidokoro A. Topical latanoprost and optic nerve head and retinal circulation in humans. J Ocul Pharmacol Ther 2001;17:403-411.

146. Seong GJ, Lee HK, Hong YJ. Effects of 0.005% latanoprost on optic nerve head and peripapillary retinal blood flow. Ophthalmologica 1999;213:355-359.

147. Geyer O, Man O, Weintraub M, Silver DM. Acute effect of latanoprost on pulsatile ocular blood flow in normal eyes. Am J Ophthalmol 2001;131:198-202.

148. Nicolela MT, Buckley AR, Walman BE, Drance SM. A comparative study of the effects of timolol and latanoprost on blood flow velocity of the retrobulbar vessels. Am J Ophthalmol 1996;122:784-789.

149. Harris A, Migliardi R, Rechtman E, Cole CN, Yee AB, Garzozi HJ. Comparative analysis of the effects of dorzolamide and latanoprost on ocular hemodynamics in normal tension glaucoma patients. Eur J Ophthalmol 2003;13:24-31.

150. Inan UU, Ermis SS, Yucel A, Ozturk F. The effects of latanoprost and brimonidine on blood flow velocity of the retrobulbar vessels: a 3-month clinical trial. Acta Ophthalmol Scand 2003;81:155-160.

151. Zeitz O, Matthiessen ET, Reuss J, Wiermann A, Wagenfeld L, Galambos P, Richard G, Klemm M. Effects of glaucoma drugs on ocular hemodynamics in normal tension glaucoma: a randomized trial comparing bimatoprost and latanoprost with dorzolamide [ISRCTN18873428]. BMC Ophthalmol 2005;5:6.:6.

152. Koz OG, Ozsoy A, Yarangumeli A, Kose SK, Kural G. Comparison of the effects of travoprost, latanoprost and bimatoprost on ocular circulation: a 6-month clinical trial. Acta Ophthalmol Scand 2007;85:838-843.

153. Georgopoulos GT, Diestelhorst M, Fisher R, Ruokonen P, Krieglstein GK. The short-term effect of latanoprost on intraocular pressure and pulsatile ocular blood flow. Acta Ophthalmol Scand 2002;80:54-58.

154. Allemann R, Flammer J, Haefliger IO. Absence of vasoactive properties of travoprost in isolated porcine ciliary arteries. Klin Monbl Augenheilkd 2003;220:152-155.

155. Inan UU, Ermis SS, Orman A, Onrat E, Yucel A, Ozturk F, Asagidag A, Celik A. The comparative cardiovascular, pulmonary, ocular blood flow, and ocular hypotensive effects of topical travoprost, bimatoprost, brimonidine, and betaxolol. J Ocul Pharmacol Ther 2004;20:293-310.

156. Alagoz G, Gurel K, Bayer A, Serin D, Celebi S, Kukner S. A comparative study of bimatoprost and travoprost: effect on intraocular pressure and ocular circulation in newly diagnosed glaucoma patients. Ophthalmologica 2008;222:88-95.

157. Christiansen GA, Nau CB, McLaren JW, Johnson DH. Mechanism of ocular hypotensive action of bimatoprost (Lumigan) in patients with ocular hypertension or glaucoma. Ophthalmology 2004;111:1658-1662.

158. Gandolfi SA, Cimino L. Effect of bimatoprost on patients with primary open-angle glaucoma or ocular hypertension who are nonresponders to latanoprost. Ophthalmology 2003;110:609-614.

159. Woodward DF, Krauss AH, Chen J, Lai RK, Spada CS, Burk RM, Andrews SW, Shi L, Liang Y, Kedzie KM, Chen R, Gil DW, Kharlamb A, Archeampong A, Ling J, Madhu C, Ni J, Rix P, Usansky J, Usansky H, Weber A, Welty D, Yang W, Tang-Liu DD, Garst ME, Brar B, Wheeler LA, Kaplan LJ. The pharmacology of bimatoprost (Lumigan). Surv Ophthalmol 2001;45 Suppl 4:S337-45.:S337-S345.

160. Sharif NA, Williams GW, Kelly CR. Bimatoprost and its free acid are prostaglandin FP receptor agonists. Eur J Pharmacol 2001;432:211-213.

161. Woodward DF, Phelps RL, Krauss AH, Weber A, Short B, Chen J, Liang Y, Wheeler LA. Bimatoprost: a novel antiglaucoma agent. Cardiovasc Drug Rev 2004;22:103-120.

162. Williams RD. Efficacy of bimatoprost in glaucoma and ocular hypertension unresponsive to latanoprost. Adv Ther 2002;19:275-281.

163. Wan Z, Woodward DF, Cornell CL, Fliri HG, Martos JL, Pettit SN, Wang JW, Kharlamb AB, Wheeler LA, Garst ME, Landsverk KJ, Struble CS, Stamer WD. Bimatoprost, prostamide activity, and conventional drainage. Invest Ophthalmol Vis Sci 2007;48:4107-4115.

164. Richter M, Krauss AH, Woodward DF, Lutjen-Drecoll E. Morphological changes in the anterior eye segment after long-term treatment with different receptor selective prostaglandin agonists and a prostamide. Invest Ophthalmol Vis Sci 2003;44:4419-4426.

165. Sherwood M, Brandt J. Six-month comparison of bimatoprost once-daily and twice-daily with timolol twice-daily in patients with elevated intraocular pressure. Surv Ophthalmol 2001;45 Suppl 4:S361-8.:S361-S368.

166. Parrish RK, Palmberg P, Sheu WP. A comparison of latanoprost, bimatoprost, and travoprost in patients with elevated intraocular pressure: a 12-week, randomized, masked-evaluator multicenter study. Am J Ophthalmol 2003;135:688-703.

167. Orzalesi N, Rossetti L, Bottoli A, Fogagnolo P. Comparison of the effects of latanoprost, travoprost, and bimatoprost on circadian intraocular pressure in patients with glaucoma or ocular hypertension. Ophthalmology 2006;113:239-246.

168. Noecker RS, Dirks MS, Choplin NT, Bernstein P, Batoosingh AL, Whitcup SM. A six-month randomized clinical trial comparing the intraocular pressure-lowering efficacy of bimatoprost and latanoprost in patients with ocular hypertension or glaucoma. Am J Ophthalmol 2003;135:55-63.

169. Allemann R, Flammer J, Haefliger IO. Vasoactive properties of bimatoprost in isolated porcine ciliary arteries. Klin Monbl Augenheilkd 2003;220:161-164.

170. Akarsu C, Yilmaz S, Taner P, Ergin A. Effect of bimatoprost on ocular circulation in patients with open-angle glaucoma or ocular hypertension. Graefes Arch Clin Exp Ophthalmol 2004;242:814-818.

171. Chen MJ, Cheng CY, Chen YC, Chou CK, Hsu WM. Effects of bimatoprost 0.03% on ocular hemodynamics in normal tension glaucoma. J Ocul Pharmacol Ther 2006;22:188-193.

172. Ringelstein EB, Van ES, Mertens I. Evaluation of cerebral vasomotor reactivity by various vasodilating stimuli: comparison of CO2 to acetazolamide. J Cereb Blood Flow Metab 1992;12:162-168.

173. Chiou GC, Chen YJ. Effects of antiglaucoma drugs on ocular blood flow in ocular hypertensive rabbits. J Ocul Pharmacol 1993;9:13-24.

174. Kerty E, Horven I, Dahl A, Nyberg-Hansen R. Ocular and cerebral blood flow measurements in healthy subjects. A comparison of blood flow velocity and dynamic tonometry measurements before and after acetazolamide. Acta Ophthalmol (Copenh) 1994;72:401-408.

175. Harris A, Tippke S, Sievers C, Picht G, Lieb W, Martin B. Acetazolamide and CO2: acute effects on cerebral and retrobulbar hemodynamics. J Glaucoma 1996;5:39-45.

176. Balfour JA, Wilde MI. Dorzolamide. A review of its pharmacology and therapeutic potential in the management of glaucoma and ocular hypertension. Drugs Aging 1997;10:384-403.

177. Tamaki Y, Araie M, Muta K. Effect of topical dorzolamide on tissue circulation in the rabbit optic nerve head. Jpn J Ophthalmol 1999;43:386-391.

178. Harris A, Arend O, Arend S, Martin B. Effects of topical dorzolamide on retinal and retrobulbar hemodynamics. Acta Ophthalmol Scand 1996;74:569-572.

179. Vogel A, Beck S, Schwenn O, Grus F, Krummenauer F, Pfeiffer N. [Reproducibility of measurement of ocular pulse amplitude and intraocular pressure using Smartlens]. Ophthalmologe 2001;98:944-949.

180. Harris A, Arend O, Kagemann L, Garrett M, Chung HS, Martin B. Dorzolamide, visual function and ocular hemodynamics in normal-tension glaucoma. J Ocul Pharmacol Ther 1999;15:189-197.

181. Martinez A, Gonzalez F, Capeans C, Perez R, Sanchez-Salorio M. Dorzolamide effect on ocular blood flow. Invest Ophthalmol Vis Sci 1999;40:1270-1275.

182. Bergstrand IC, Heijl A, Harris A. Dorzolamide and ocular blood flow in previously untreated glaucoma patients: a controlled double-masked study. Acta Ophthalmol Scand 2002;80:176-182.

183. Barnes GE, Li B, Dean T, Chandler ML. Increased optic nerve head blood flow after 1 week of twice daily topical brinzolamide treatment in Dutch-belted rabbits. Surv Ophthalmol 2000;44 Suppl 2:S131-40.:S131-S140.

184. Kaup M, Plange N, Niegel M, Remky A, Arend O. Effects of brinzolamide on ocular haemodynamics in healthy volunteers. Br J Ophthalmol 2004;88:257-262.

185. El SM, Gekkieva M, Flammer J, Haefliger IO. Effect of Xalatan(R) and Cosopt(R) on the vascular tone of quiescent isolated pig ciliary arteries. Klin Monbl Augenheilkd 2002;219:273-276.

186. Schmidt KG, von RA, Becker R, Pillunat LE. [Ocular pulse amplitude, intraocular pressure and beta blocker/carbonic anhydrase inhibition in combined therapy of primary open-angle glaucoma]. Klin Monbl Augenheilkd 1999;215:361-366.

187. Martinez A, Sanchez M. A comparison of the effects of 0.005% latanoprost and fixed combination dorzolamide/timolol on retrobulbar haemodynamics in previously untreated glaucoma patients. Curr Med Res Opin 2006;22:67-73.

188. Martinez A, Sanchez M. Retrobulbar haemodynamic effects of the latanoprost/timolol and the dorzolamide/timolol fixed combinations in newly diagnosed glaucoma patients. Int J Clin Pract 2007;61:815-825.

189. Uva MG, Longo A, Reibaldi M, Reibaldi A. The effect of timolol-dorzolamide and timolol-pilocarpine combinations on ocular blood flow in patients with glaucoma. Am J Ophthalmol 2006;141:1158-1160.

190. Siesky B, Harris A, Sines D, Rechtman E, Malinovsky VE, McCranor L, Yung CW, Zalish M. A comparative analysis of the effects of the fixed combination of timolol and dorzolamide versus latanoprost plus timolol on ocular hemodynamics and visual function in patients with primary open-angle glaucoma. J Ocul Pharmacol Ther 2006;22:353-361.

191. Januleviciene I, Ehrlich R, Siesky B, Nedzelskiene I, Harris A. Visual function, optic nerve structure, and ocular blood flow parameters after 1 year of glaucoma treatment with fixed combinations. Eur J Ophthalmol 2009;19:790-797.

192. Manni G, Denis P, Chew P, Sharpe ED, Orengo-Nania S, Coote MA, Laganovska G, Volksone L, Zeyen T, Filatori I, James J, Aung T. The safety and efficacy of brinzolamide 1%/timolol 0.5% fixed combination versus dorzolamide 2%/timolol 0.5% in patients with open-angle glaucoma or ocular hypertension. J Glaucoma 2009;18:293-300.

193. Toris CB, Camras CB, Yablonski ME. Acute versus chronic effects of brimonidine on aqueous humor dynamics in ocular hypertensive patients. Am J Ophthalmol 1999;128:8-14.

194. Goni FJ. 12-week study comparing the fixed combination of brimonidine and timolol with concomitant use of the individual components in patients with glaucoma and ocular hypertension. Eur J Ophthalmol 2005;15:581-590.

195. Diestelhorst M, Almegard B. Comparison of two fixed combinations of latanoprost and timolol in open-angle glaucoma. Graefes Arch Clin Exp Ophthalmol 1998;236:577-581.

196. Larsson LI. Effect on intraocular pressure during 24 hours after repeated administration of the fixed combination of latanoprost 0.005% and timolol 0.5% in patients with ocular hypertension. J Glaucoma 2001;10:109-114.

197. Higginbotham EJ, Feldman R, Stiles M, Dubiner H. Latanoprost and timolol combination therapy vs monotherapy: one-year randomized trial. Arch Ophthalmol 2002;120:915-922.

198. Pfeiffer N. A comparison of the fixed combination of latanoprost and timolol with its individual components. Graefes Arch Clin Exp Ophthalmol 2002;240:893-899.

199. Konstas AG, Papapanos P, Tersis I, Houliara D, Stewart WC. Twenty-four-hour diurnal curve comparison of commercially available latanoprost 0.005% versus the timolol and dorzolamide fixed combination. Ophthalmology 2003;110:1357-1360.

200. Shin DH, Feldman RM, Sheu WP. Efficacy and safety of the fixed combinations latanoprost/timolol versus dorzolamide/timolol in patients with elevated intraocular pressure. Ophthalmology 2004;111:276-282.

201. Larsson LI. The effect on diurnal intraocular pressure of the fixed combination of latanoprost 0.005% and timolol 0.5% in patients with ocular hypertension. Acta Ophthalmol Scand 2001;79:125-128.

202. Hughes BA, Bacharach J, Craven ER, Kaback MB, Mallick S, Landry TA, Bergamini MV. A three-month, multicenter, double-masked study of the safety and efficacy of travoprost 0.004%/timolol 0.5% ophthalmic solution compared to travoprost 0.004% ophthalmic solution and timolol 0.5% dosed concomitantly in subjects with open angle glaucoma or ocular hypertension. J Glaucoma 2005;14:392-399.

203. Schuman JS, Katz GJ, Lewis RA, Henry JC, Mallick S, Wells DT, Sullivan EK, Landry TA, Bergamini MV, Robertson SM. Efficacy and safety of a fixed combination of travoprost 0.004%/timolol 0.5% ophthalmic solution once daily for open-angle glaucoma or ocular hypertension. Am J Ophthalmol 2005;140:242-250.

204. Hommer A, Wickstrom J, Friis MM, Steeds C, Thygesen J, Ferreras A, Gouws P, Buchholz P. A cost-effectiveness analysis of fixed-combination therapies in

patients with open-angle glaucoma: a European perspective. Curr Med Res Opin 2008;24:1057-1063.

205. Martinez A, Sanchez M. A comparison of the safety and intraocular pressure lowering of bimatoprost/timolol fixed combination versus latanoprost/timolol fixed combination in patients with open-angle glaucoma. Curr Med Res Opin 2007;23:1025-1032.

206. Martinez A, Sanchez M. Efficacy and safety of bimatoprost/timolol fixed combination in the treatment of glaucoma or ocular hypertension. Expert Opin Pharmacother 2008;9:137-143.

207. Brandt JD, Cantor LB, Katz LJ, Batoosingh AL, Chou C, Bossowska I. Bimatoprost/timolol fixed combination: a 3-month double-masked, randomized parallel comparison to its individual components in patients with glaucoma or ocular hypertension. J Glaucoma 2008;17:211-216.

208. Hommer A. A double-masked, randomized, parallel comparison of a fixed combination of bimatoprost 0.03%/timolol 0.5% with non-fixed combination use in patients with glaucoma or ocular hypertension. Eur J Ophthalmol 2007;17:53-62.

209. Leal BC, Medeiros FA, Medeiros FW, Santo RM, Susanna R, Jr. Conjunctival hyperemia associated with bimatoprost use: a histopathologic study. Am J Ophthalmol 2004;138:310-313.

210. Mitchell P, Smith W, Attebo K, Healey PR. Prevalence of open-angle glaucoma in Australia. The Blue Mountains Eye Study. Ophthalmology 1996;103:1661-1669.

211. Sommer A, Tielsch JM, Katz J, Quigley HA, Gottsch JD, Javitt J, Singh K. Relationship between intraocular pressure and primary open angle glaucoma among white and black Americans. The Baltimore Eye Survey. Arch Ophthalmol 1991;109:1090-1095.

212. Prunte C, Orgul S, Flammer J. Abnormalities of microcirculation in glaucoma: facts and hints. Curr Opin Ophthalmol 1998;9:50-55.

213. Chung HS, Harris A, Evans DW, Kagemann L, Garzozi HJ, Martin B. Vascular aspects in the pathophysiology of glaucomatous optic neuropathy. Surv Ophthalmol 1999;43 Suppl 1:S43-50.:S43-S50.

214. Gherghel D, Orgul S, Gugleta K, Flammer J. Retrobulbar blood flow in glaucoma patients with nocturnal over-dipping in systemic blood pressure. Am J Ophthalmol 2001;132:641-647.

215. Harris A, Spaeth G, Wilson R, Moster M, Sergott R, Martin B. Nocturnal ophthalmic arterial hemodynamics in primary open-angle glaucoma. J Glaucoma 1997;6:170-174.

216. Harris A, Evans D, Martin B, Zalish M, Kagemann L, McCranor L, Garzozi H. Nocturnal blood pressure reduction: effect on retrobulbar hemodynamics in glaucoma. Graefes Arch Clin Exp Ophthalmol 2002;240:372-378.

217. Leske MC. Ocular perfusion pressure and glaucoma: clinical trial and epidemiologic findings. Curr Opin Ophthalmol 2009;20:73-78.

218. Grieshaber MC, Mozaffarieh M, Flammer J. What is the link between vascular dysregulation and glaucoma? Surv Ophthalmol 2007;52 Suppl 2:S144-54.:S144-S154.

219. The accuracy and clinical application of predictive models for primary open-angle glaucoma in ocular hypertensive individuals. Ophthalmology 2008;115:2030-2036.

220. Greenfield DS, Heggerick PA, Hedges TR, III. Color Doppler imaging of normal orbital vasculature. Ophthalmology 1995;102:1598-1605.

221. Williamson TH, Lowe GD, Baxter GM. Influence of age, systemic blood pressure, smoking, and blood viscosity on orbital blood velocities. Br J Ophthalmol 1995;79:17-22.

222. Stalmans I, Harris A, Fieuws S, Zeyen T, Vanbellinghen V, McCranor L, Siesky B. Color Doppler imaging and ocular pulse amplitude in glaucomatous and healthy eyes. Eur J Ophthalmol 2009;19:580-587.

223. Hatanaka M, Vessani RM, Elias IR, Morita C, Susanna R, Jr. The effect of prostaglandin analogs and prostamide on central corneal thickness. J Ocul Pharmacol Ther 2009;25:51-53.

224. Sen E, Nalcacioglu P, Yazici A, Aksakal FN, Altinok A, Tuna T, Koklu G. Comparison of the effects of latanoprost and bimatoprost on central corneal thickness. J Glaucoma 2008;17:398-402.

225. Grub M, Leitritz M, Mielke J, Reinthal E, Bartz-Schmidt KU, Rohrbach JM. [Effect of timolol on central corneal thickness and endothelial cell density]. Klin Monbl Augenheilkd 2006;223:894-898.

226. Lass JH, Eriksson GL, Osterling L, Simpson CV. Comparison of the corneal effects of latanoprost, fixed combination latanoprost-timolol, and timolol: A double-masked, randomized, one-year study. Ophthalmology 2001;108:264-271.

227. Feuerhake C, Buchholz P, Kimmich F. Efficacy, tolerability and safety of the fixed combination of bimatoprost 0.03% and timolol 0.5% in a broad patient

population: multicenter, open-label observational study. Curr Med Res Opin 2009;25:1037-1043.

228. Schwartz B, Takamoto T, Lavin P, Smits G. Increase of retinal nerve fiber layer thickness in ocular hypertensives with timolol therapy. Acta Ophthalmol Scand Suppl 1995;22-32.

229. Tsai JC, Chang HW. Comparison of the effects of brimonidine 0.2% and timolol 0.5% on retinal nerve fiber layer thickness in ocular hypertensive patients: a prospective, unmasked study. J Ocul Pharmacol Ther 2005;21:475-482.

230. Rebolleda G, Munoz-Negrete FJ, Noval S. Evaluation of changes in peripapillary nerve fiber layer thickness after deep sclerectomy with optical coherence tomography. Ophthalmology 2007;114:488-493.

231. Stewart WC, Stewart JA, Jackson AL. Cardiovascular effects of timolol maleate, brimonidine or brimonidine/timolol maleate in concomitant therapy. Acta Ophthalmol Scand 2002;80:277-281.

232. Nieminen T, Lehtimaki T, Maenpaa J, Ropo A, Uusitalo H, Kahonen M. Ophthalmic timolol: plasma concentration and systemic cardiopulmonary effects. Scand J Clin Lab Invest 2007;67:237-245.

233. Korte JM, Kaila T, Saari KM. Systemic bioavailability and cardiopulmonary effects of 0.5% timolol eyedrops. Graefes Arch Clin Exp Ophthalmol 2002;240:430-435.

234. Waldock A, Snape J, Graham CM. Effects of glaucoma medications on the cardiorespiratory and intraocular pressure status of newly diagnosed glaucoma patients. Br J Ophthalmol 2000;84:710-713.

235. Ergin A, Ornek K, Gullu R, Bulcun E, Ekici M, Ekici A. Effects of timolol and latanoprost on respiratory and cardiovascular status in elderly patients with glaucoma. J Ocul Pharmacol Ther 2009;25:463-466.

236. Facio AC, Reis AS, Vidal KS, de Moraes CG, Suzuki R, Hatanaka M, Susanna R. A comparison of bimatoprost 0.03% versus the fixed-combination of latanoprost 0.005% and timolol 0.5% in adult patients with elevated intraocular pressure: an eight-week, randomized, open-label trial. J Ocul Pharmacol Ther 2009;25:447-451.

237. Grunwald JE. Effect of two weeks of timolol maleate treatment on the normal retinal circulation. Invest Ophthalmol Vis Sci 1991;32:39-45.

238. Grunwald JE. Effect of timolol maleate on the retinal circulation of human eyes with ocular hypertension. Invest Ophthalmol Vis Sci 1990;31:521-526.

239. Liu CJ, Chou YH, Chou JC, Chiou HJ, Chiang SC, Liu JH. Retrobulbar haemodynamic changes studied by colour Doppler imaging in glaucoma. Eye (Lond) 1997;11:818-826.

240. Harris A, Martin B. Color Doppler imaging of the ophthalmic artery: a measure of cerebral blood flow? J Cardiothorac Vasc Anesth 1999;13:659-660.

241. Trible JR, Sergott RC, Spaeth GL, Wilson RP, Katz LJ, Moster MR, Schmidt CM. Trabeculectomy is associated with retrobulbar hemodynamic changes. A color Doppler analysis. Ophthalmology 1994;101:340-351.

242. Hafez AS, Bizzarro RL, Rivard M, Lesk MR. Changes in optic nerve head blood flow after therapeutic intraocular pressure reduction in glaucoma patients and ocular hypertensives. Ophthalmology 2003;110:201-210.

243. Yoshida A, Feke GT, Ogasawara H, Goger DG, Murray DL, McMeel JW. Effect of timolol on human retinal, choroidal and optic nerve head circulation. Ophthalmic Res 1991;23:162-170.

244. Grajewski AL, Ferrari-Dileo G, Feuer WJ, Anderson DR. Beta-adrenergic responsiveness of choroidal vasculature. Ophthalmology 1991;98:989-995.

245. Miyake K, Ota I, Ibaraki N, Akura J, Ichihashi S, Shibuya Y, Maekubo K, Miyake S. Enhanced disruption of the blood-aqueous barrier and the incidence of angiographic cystoid macular edema by topical timolol and its preservative in early postoperative pseudophakia. Arch Ophthalmol 2001;119:387-394.

246. Carrillo MM, Nicolela MT. Cystoid macular edema in a low-risk patient after switching from latanoprost to bimatoprost. Am J Ophthalmol 2004;137:966-968.

247. Dong Y, Ishikawa H, Wu Y, Shimizu K, Goseki T, Yoshitomi T. Effect and mechanism of betaxolol and timolol on vascular relaxation in isolated rabbit ciliary artery. Jpn J Ophthalmol 2006;50:504-508.

248. Martin XD, Rabineau PA. Vasoconstrictive effect of topical timolol on human retinal arteries. Graefes Arch Clin Exp Ophthalmol 1989;227:526-530.

249. Van Buskirk EM, Bacon DR, Fahrenbach WH. Ciliary vasoconstriction after topical adrenergic drugs. Am J Ophthalmol 1990;109:511-517.

250. Pillunat LE, Bohm AG, Koller AU, Schmidt KG, Klemm M, Richard G. Effect of topical dorzolamide on optic nerve head blood flow. Graefes Arch Clin Exp Ophthalmol 1999;237:495-500.

251. Grunwald JE, Mathur S, DuPont J. Effects of dorzolamide hydrochloride 2% on the retinal circulation. Acta Ophthalmol Scand 1997;75:236-238.

252. Jeppesen P, Gregersen PA, Bek T. The age-dependent decrease in the myogenic response of retinal arterioles as studied with the Retinal Vessel Analyzer. Graefes Arch Clin Exp Ophthalmol 2004;242:914-919.

253. Brandt JD, Beiser JA, Kass MA, Gordon MO. Central corneal thickness in the Ocular Hypertension Treatment Study (OHTS). Ophthalmology 2001;108:1779-1788.

254. Medeiros FA, Sample PA, Weinreb RN. Corneal thickness measurements and frequency doubling technology perimetry abnormalities in ocular hypertensive eyes. Ophthalmology 2003;110:1903-1908.

255. Medeiros FA, Sample PA, Weinreb RN. Corneal thickness measurements and visual function abnormalities in ocular hypertensive patients. Am J Ophthalmol 2003;135:131-137.

256. Henderson PA, Medeiros FA, Zangwill LM, Weinreb RN. Relationship between central corneal thickness and retinal nerve fiber layer thickness in ocular hypertensive patients. Ophthalmology 2005;112:251-256.

257. Mohamed-Noor J, Bochmann F, Siddiqui MA, Atta HR, Leslie T, Maharajan P, Wong YM, zuara-Blanco A. Correlation between corneal and scleral thickness in glaucoma. J Glaucoma 2009;18:32-36.

258. Burgoyne CF, Morrison JC. The anatomy and pathophysiology of the optic nerve head in glaucoma. J Glaucoma 2001;10:S16-S18.

259. Lesk MR, Hafez AS, Descovich D. Relationship between central corneal thickness and changes of optic nerve head topography and blood flow after intraocular pressure reduction in open-angle glaucoma and ocular hypertension. Arch Ophthalmol 2006;124:1568-1572.

260. Congdon NG, Broman AT, Bandeen-Roche K, Grover D, Quigley HA. Central corneal thickness and corneal hysteresis associated with glaucoma damage. Am J Ophthalmol 2006;141:868-875.

261. Doyle A, Bensaid A, Lachkar Y. Central corneal thickness and vascular risk factors in normal tension glaucoma. Acta Ophthalmol Scand 2005;83:191-195.

262. Doughty MJ, Zaman ML. Human corneal thickness and its impact on intraocular pressure measures: a review and meta-analysis approach. Surv Ophthalmol 2000;44:367-408.

263. Berisha F, Feke GT, Hirose T, McMeel JW, Pasquale LR. Retinal blood flow and nerve fiber layer measurements in early-stage open-angle glaucoma. Am J Ophthalmol 2008;146:466-472.

264. Liu CJ, Chiou HJ, Chiang SC, Chou JC, Chou YH, Liu JH. Variations in ocular hemodynamics in patients with early and late glaucoma. Acta Ophthalmol Scand 1999;77:658-662.

265. Plange N, Kaup M, Weber A, Arend KO, Remky A. Retrobulbar haemodynamics and morphometric optic disc analysis in primary open-angle glaucoma. Br J Ophthalmol 2006;90:1501-1504.

266. Feke GT, Schwartz B, Takamoto T, Fujio N, Konno S, Goger DG, Nangia V. Optic nerve head circulation in untreated ocular hypertension. Br J Ophthalmol 1995;79:1088-1092.

267. Trible JR, Anderson DR. Factors associated with retrobulbar hemodynamic measurements at variable intraocular pressure. J Glaucoma 1998;7:33-38.